1911

# Das Vulva-Carcinom

## in seiner Ätiologie und Prognose

beleuchtet an der Hand von 24 in der Erlanger Frauenklinik beobachteten Fällen.

---

## Inaugural-Dissertation

zur

## Erlangung der Doktorwürde

der

hohen medizinischen Fakultät

der

## K. B. Friedrich-Alexanders-Universität Erlangen

vorgelegt von

**Max Backer**

aus Ingolstadt.

Tag der mündlichen Prüfung: 23. Dezember 1911.

**Erlangen.**

K. B. Hof- und Universitätsbuchdruckerei von Junge & Sohn.

1912.

Referent: Herr Professor Dr. Seitz.

Dekan: Herr Professor Dr. Jamin.

Dem Andenken
meiner unvergeßlichen, leider zu früh verstorbenen
Eltern
in dankbarster Verehrung!

Während für die krebsigen Geschwülste derjenigen Körperstellen, welche erfahrungsgemäß am meisten karzinomatös degenerieren, so insbesondere von Mamma und Uterus, schon längst eingehende Statistiken bestehen, fanden sich über die Vulvakarzinome bis vor wenigen Jahrzehnten nur ganz vereinzelte spärliche Berichte, die meist höchst mangelhaft und zur Gewinnung eines klinischen Bildes völlig unbrauchbar waren.

Die ersten genaueren klinischen Bemerkungen über das Karzinom an den äußeren Genitalien des Weibes bringt L. Mayer an der Hand von 5 Fällen in Virchows Archiv, Jahrgang 1866. Im Jahr 1881 schreibt Küstner ausführlicher über neun beobachtete derartige Erkrankungen und will durch Bekanntmachung seiner bisherigen Erfahrungen den Anfang zu einer Statistik machen. Die Erreichung dieses Zweckes wäre nach seiner Ansicht das größte Verdienst, das sich seine Arbeit erwerben könnte. Ein Dezennium später stellt Blümcke 42 Fälle aus der Literatur und 14 eigene zusammen. Lutzemberger erwähnt anno 1894 einige 120 Fälle. Im Jahre 1902 legt dann Goldschmidt seiner zusammenfassenden Statistik schon 214 Vulvakarzinome zugrunde. Und Döderlein schätzt in seiner „Operativen Gynäkologie, Ausgabe 1907", die in der Literatur beschriebenen Fälle bereits auf 250. Heute aber dürfte sich diese Zahl schon längst verdoppelt haben.

Wir haben also erst in den letzten Jahren eine allerdings rapide Zunahme der Literatur zu verzeichnen, die ihren Grund wohl darin hat, daß die Ärztewelt jetzt durch ernste, wissenschaftliche Forschung auf die bedeutungsvolle Schwere dieser unscheinbar aussehenden Erkrankung aufmerksam gemacht ist.

Noch vor etwa zwei Jahrzehnten sind eben die meisten Fälle gar nicht vor die Augen eines Klinikers oder Spezialisten gekommen, sondern wahrscheinlich in den Händen von Landärzten, Hebammen und Kurpfuschern zugrunde gegangen. Fordert doch nicht sonst leicht ein Genitalleiden zu der gerade bei Landleuten so beliebten Quacksalberei heraus als das Vulvakarzinom mit seinem harmlosen Beginn!

Heute haben sich diese Verhältnisse infolge der eingehenderen Ausbildung von Ärzten und Hebammen wesentlich gebessert. Denn sonst könnten wohl kaum in der Erlanger Frauenklinik von Anfang 1903 bis Ende 1909, also in einem Zeitraum von nur sieben Jahren 24 verschiedene Frauen wegen Vulvakarzinom zur Behandlung gekommen sein. Hat doch selbst die Berliner gynäkologische Klinik mit ihrem unvergleichlich größeren Material in den Jahren 1883 bis inklusive 1906 nur 59 Fälle von Vulvakrebs aufzuweisen, d. i. pro anno nur etwa 2,5 Fälle, während in Erlangen auf das Jahr durchschnittlich 3,5 derartige Erkrankungen kommen.

Zur Orientierung über das gesamte Auftreten von Karzinom an hiesiger Frauenklinik möge nun folgende Tabelle dienen.

| Jahrgang | Krankenzahl | Karzinome des Gesamt-Genital-traktus | Uterus-karzinom | Vulva-karzinom |
|---|---|---|---|---|
| 1903 | 536 | 67 | 52 | 5 |
| 1904 | 683 | 52 | 43 | 2 |
| 1905 | 649 | 74 | 58 | 2 |
| 1906 | 570 | 75 | 58 | 3 |
| 1907 | 636 | 56 | 40 | 2 |
| 1908 | 708 | 60 | 41 | 5 |
| 1909 | 764 | 75 | 60 | 5 |
| Summa | 4546 | 459 | 352 | 24 |

Unsere Statistik stimmt mit denen früherer Autoren darin überein, daß das Karzinom der weiblichen Genitalien von innen nach außen zu bedeutend an Zahl abnimmt. Sie steht aber insofern in einem gewissen Widerspruch, als nach unserer Tabelle bereits auf 15 Uteruskarzinome ein Vulvakrebs trifft, während dies nach den Zusammenstellungen von Gurlt, Virchow und Schwarz erst bei 35 bis 48 Gebärmutterkrebsen der Fall ist.

Von den zur Beobachtung gelangten 459 Karzinomen der Generationsorgane kommen auf das Vulvakarzinom 5% (eigentlich 5,3%); den zehnten Teil davon, also 5 pro mille nimmt es unter sämtlichen klinisch behandelten Frauenleiden dieser sieben Jahre ein.

Wenn man nun auch einwenden mag, daß das Vorkommen dieser Erkrankung an der Erlanger Klinik in den angeführten Jahren nur aus purem Zufall ein so häufiges war, so muß doch zugegeben werden, daß das Vulvakarzinom durchaus nicht die seltene Erkrankung ist, die man selbst in größeren Anstalten nur alle Jubeljahre einmal zu Gesicht bekommt. Meiner

Ansicht nach rangiert das Vulvakarzinom bezüglich der Häufigkeit noch weit vor dem Vaginalkarzinom, das in Erlangen während den sieben Jahren nur zehnmal beobachtet werden konnte.

Obwohl sich die Literatur in letzter Zeit so bedeutend vermehrt hat, mangelt es doch an größeren Zusammenstellungen und insbesondere auch an längeren Beobachtungen von seiten eines Autors oder wenigstens einer Klinik, wie sie zwecks sicheren Urteils über Prognose und Leistungsfähigkeit der Therapie unbedingt notwendig sind. Operationsstatistiken, die bezüglich des Erfolgs von Radikaloperationen bei Uterus- und Mammakarzinomen schon längst vorhanden sind, fehlen hier fast vollständig. Einzig und allein die Publikationen von Schwarz und Teller aus der Olshausenschen Klinik, die eine Beobachtungsdauer von nahezu 25 Jahren umfassen, dürften in dieser Hinsicht mehr befriedigen und alle übrigen Arbeiten an Bedeutung weit übertreffen.

Unsere Erlanger Statistik kann sich zwar vorläufig nur mit der eingehenderen Betrachtung von sieben Jahrgängen beschäftigen. Aber sie bietet einerseits in diesem kurzen Zeitraum eine relativ hohe Zahl von teilweise sehr interessanten Fällen, andererseits ist sie imstande, auf verschiedene, bis jetzt eventuell noch nicht genügend beobachtete Punkte und neue Momente hinzuweisen. Vielleicht dürfte sie daher doch eine gewisse Daseinsberechtigung in der Literatur haben, zumal wenn die Arbeit in späteren Jahren, wie wohl anzunehmen ist, an hiesiger Klinik in entsprechender Weise fortgesetzt wird.

Doch nun zu den Krankengeschichten selbst, die ich mir im Gegensatz zu den oft lückenhaften Skizzen

von verschiedenen anderen Seiten absichtlich etwas ausführlicher zu schildern erlaube! Es soll auch der Leser eine möglichst naturgetreue Vorstellung von dem verschiedenen Krankheitsverlauf und damit auch von dem gesamten klinischen Bild bekommen, was nie und nimmermehr allein durch eine kurze Zusammenfassung am Schluß gegeben werden kann. Deswegen wollen wir auch alle scheinbaren Nebenumstände erwähnen, soweit wir sie mit der Erkrankung irgendwie in Zusammenhang bringen können.

Für diejenigen aber, die sich nur durch einen flüchtigen Blick orientieren wollen, gestatte ich mir später einige kurze Übersichtstafeln über den wichtigsten Befund einzufügen.

## Fall I.

Sch. M., 65 J., Bauersfrau.

Aufnahme 6. Mai 1903.

Anamnese: Seit 30 Jahren verheiratet, 2 normale Partus, darunter 1mal Zwillinge. Menostase Anfang 50er Jahre.

Vor einem halben Jahr bemerkte Patientin an der r. gr. Schamlippe eine etwa erbsengroße Geschwulst, die rasch ihre jetzige Größe und Ausdehnung erreichte. Seit 3 Monaten ist diese schmierig belegt und sondert fortwährend gelbliche Flüssigkeit von nicht besonders üblem Geruch ab.

Status: Stark abgemagerte Frau von kachektischem Aussehen. Beiderseitige Dilatatio cordis, arrythmischer Puls und Ödem der Beine.

Das rechte Labium majus stark verdickt, prominierend, trägt auf seinem unteren Abschnitt eine sich bis nahe zum Sphincter ani erstreckende, schmutzig

belegte Geschwulst, deren Ränder pilzförmig umgekrämpelt sind. Auf ihrer Außenseite findet sich ein ungefähr markstückgroßes Geschwür von unregelmäßig länglicher Gestalt. Der zum Introitus und der Klitoris hinziehende Teil des Tumors setzt sich aus verschiedenen kleineren und größeren Knötchen zusammen und verdrängt das linke Labium. Gegen die äußere Umgebung setzt sich die Geschwulst durch einen harten Rand vom übrigen Gewebe ab. Nach innen und hinten zur Scheide hin ist ebenfalls ein solcher Rand zu fühlen. Dagegen greift die Neubildung auf das vordere Scheidengewölbe mehr flächenhaft über; hier kann man auch mehrere kleine Knötchen fühlen. Retroversio uteri.

In der rechten Inguinalbeuge zeigt sich vor dem Poupartschen Bande ein welschnußgroßer, fest aufsitzender, empfindlicher Tumor. Links ist am Tuberculum pectineum eine haselnußgroße, auf der Unterlage etwas verschiebliche Drüsenschwellung nachweisbar, von der nach den Labien ein dicker Strang zieht.

In die Augen fällt außerdem noch ein starker Intertrigo an Genitalien und Oberschenkeln.

Pathologische Diagnose: Carcinoma labii maj. dextri, perinei et vaginae anteroris. Tumores glandular. inguin. dextr. et sinistr. Pruritus.

Operation am 8. Mai 1903: Rechtsseitiger Leistendrüsentumor umschnitten und ausgeschält; Schnitt nach abwärts um das Vulvakarzinom bis zum Perineum verlängert und so auch dieser Tumor in toto exzidiert. Vereinigung der Wundränder durch Naht nach Drainage der unteren Wundwinkel.

Entlassung am 27. Mai auf dringenden eigenen Wunsch gegen ärztlichen Rat, nachdem Wunde bis auf kleine Stelle in rechter Leistenbeuge primär geheilt.

Auf die Ende Februar 1910 gestellte Anfrage teilt der Sohn mit, daß seine Mutter nach ihrer Rückkehr aus der Klinik bis zum Herbst 1903 anscheinend gesund gewesen sei. Dann habe sich das alte Leiden wieder eingestellt und so rasch verschlimmert, daß am 12. November 1903 bereits der Tod eintrat.

## Fall II.

R. M., 45 J., Heizersfrau.

Aufnahme 3. September 1903.

Anamnese: Seit 16 Jahren verheiratet, 2 normale Partus, letzten vor 19 Jahren. Menses bis zum 27. Jahr regelmäßig, von da ab Menostase.

Vor einem halben Jahr bemerkte Patientin unter heftigem Juckreiz Auftreten von Bläschen am unteren Teil des Scheideneingangs. Daraus entwickelte sich allmählich ein warzenartiges Gebilde, das keine Beschwerden verursacht. Nur beim Benetzen mit Urin besteht dort beißender Schmerz. Pat. ist seit Beginn der Erkrankung stark abgemagert.

Status: Stark gealtert aussehende Frau in sehr schlechtem Ernährungszustand. Beiderseitige Spitzentuberkulose der Lungen.

Auf der Vulva rechts neben dem Frenulum post. hat sich zwischen Lab. maj. und minus ein ca. zweimarkstückgroßes, granulierendes, scharf umgrenztes, ziemlich weiches, nicht exulzeriertes Gebilde etabliert. Scheideneingang sehr eng. Sonst Genitalbefund außer Retroflexio uteri ohne Befund.

In beiden Leistenbeugen unterhalb des Poupartschen Bandes derb sich anfühlende, vergrößerte Drüsen.

Pathologische Diagnose: Carcinoma labii maj. dextri. Metastases carcinomat. glandul. inguin. sinistr. et dextr. Kaurosis vulvae (?).

Operation am 4. September 1903: Die fast gar nicht in die Tiefe reichende Neubildung im Gesunden umschnitten und exzidiert. In beiden Leistenbeugen einige geschwellte Lymphdrüsen entfernt.

Entlassung am 30. September 1903 geheilt und ohne Beschwerden, nachdem Inguinalwunden per primam, Vulvawunde per secundam intensionem geheilt. Nirgends eine Infiltration nachweisbar.

Wiedereintritt am 22. September 1905.

Pat. bemerkte vor 9 Wochen auch auf der linken großen Schamlippe ein kleines warzenförmiges Gebilde, das ebenfalls rasch größer wurde und sehr starkes Jucken und Brennen, besonders beim Wasserlassen verursache.

Der Genitalbefund ergibt an Stelle des r. gr. Labiums eine Narbe von gutem Aussehen. An Stelle des l. gr. Labiums, noch etwas auf den Damm übergehend, zeigt sich eine im Bogen verlaufende, höckerige Effloreszenz, die teilweise mit Krusten bedeckt ist. Rektum, Scheide sowie l. kl. Labium von Wucherung frei.

In der Leistengegend beiderseits gut aussehende Narben, unter denen wieder einige verdickte Drüsen nachweisbar.

Sonst außer einer Retroflexio uteri und einer Balkenblase mit bulbösem Ödem am Orificium internum kein pathologischer Befund.

Operation am 10. Oktober 1905: Exzision des Cancroids breit im Gesunden. Fortlaufende Naht des Wunddefekts. Perineoplastik. Daran anschließend

beiderseitige Drüsenexstirpation in Inguinalgegend und Schenkelbeuge durch Schnitt unterhalb und parallel des Lig. Pouparti. Rechts eine, links vier Drüsen entfernt, deren mikroskopische Untersuchung kein Karzinom ergibt.

Entlassung am 11. November 1905 als geheilt nach hochgradiger Eiterabsonderung der Dammwunde.

Die Nachuntersuchung am 15. Februar 1910 durch den Hausarzt Herrn Dr. Theile-Hof ergibt vollständige Rezidivfreiheit und ausgezeichnetes Wohlbefinden der Patientin.

Am 6. Oktober 1911 teilte mir dieser Kollege in liebenswürdiger Weise mit, daß die Frau vor ca. 3 Monaten an Lungentuberkulose gestorben sei. Der Befund an Vulva und beiden Inguinalbeugen sei vollkommen rezidivfrei gewesen.

## Fall III.

O. M., 49 J., Ökonomenfrau.
Aufnahme 26. Oktober 1903.

Anamnese: Seit 25 Jahren verheiratet, 8 normale Partus. Menostase seit 45. Jahr.

Im Frühjahr verspürte Pat. an der Scheide, besonders nach links hin ein Jucken, das immer stärker wurde, bis die Haut an dieser Stelle aufbrach, ohne daß Pat. irgendwelche wesentliche Beschwerden hatte. Diese Stelle wurde bald größer und verursache in den letzten Wochen stechende Schmerzen, weshalb Pat. schon verschiedene Ärzte ohne Erfolg konsultiert hat und nun die Klinik aufsucht. Seit einigen Tagen besteht auch weißlicher Ausfluß.

Status: Sehr gut genährte Frau mit sehr starkem Fettpolster. Besonders Bauchdecken enorm fettreich, so daß Nabel trichterförmig eingezogen.

Vulva leicht klaffend. Innenseite der l. gr. und kl. Schamlippe in ihrer unteren Hälfte von einem länglichen Ulcus eingenommen, das sich eine kleine Strecke über den Scheideneingang hinein auf die linke Scheidenwand fortsetzt und sich überall infiltriert anfühlt. Sein Rand ist wenig gewulstet und scharf hervorgehoben gegenüber der weißlichen Farbe der Scheide. Während das Ulcus an der Innenseite der Labien meist flach ist, sieht es am Übergang auf die linke und hintere Scheidenwand zerklüftet aus.

Vorderes und hinteres Scheidengewölbe ist gerötet und zeigt zahlreiche follikuläre Erhebungen.

Leistendrüsen beiderseits in geringer Anzahl infiltriert.

Pathologische Diagnose: Ulcus carcinomatosum labii major. minorisque sinistri et vaginae. Infiltratio glandul. inguin. utriusque. Kolpitis folicularis. Pruritus.

Operation am 28. Oktober 1903: Tiefe Umschneidung und Exzision des Ulcus, wobei infolge Verletzung des Plexus pudendus heftige venöse Blutung entsteht. Schluß der Wunde durch Naht.

Weiterer Verlauf: Am Abend des 2. Tages post. operat. Temperatursteigerung bis 38.6, die auch am 3. und 4. Tag anhielt. Am 3. Tage schnitten die Nähte teilweise durch; der Rest wurde entfernt, um dem jauchigen Sekret vollständig Abfluß zu verschaffen. Trotzdem stieg Temperatur am 5. Tag weiter auf 39.4 und am folgenden Tag nach einem kurzen Abfall noch auf 40.2. Dabei keine Schmerzen und keine Symptome für Peritonitis.

Am 9. Tag Abfall der Temperatur auf 38 und gutes Allgemeinbefinden, aber noch irregulärer Puls. Im Laufe des 10. Tages dann Zeichen von Peritonitis, besonders Meteorismus und Erbrechen. Gegen Abend anfangs Euphorie, später große Unruhe.

Am 7. November 1903 Exitus letalis, nach der klinischen Diagnose an Septikämie.

Die Sektion dieses sehr interessanten Falles wurde leider nicht gestattet.

### Fall IV.

M. M., 70 J., Ökonomenwitwe.

Aufnahme: 11. November 1903.

Anamnese: Pat. war über 30 Jahre lang verheiratet (seit ihrem 27. Lebensjahr) und hat 4 normale Partus durchgemacht, letzten vor 38 Jahren, Klimakterium seit 42. Jahr.

Sie befand sich bereits mehrmals wegen Vulvakarzinom in hiesiger Klinik und zwar das erste Mal vom 6.—23. November 1889, wo sie wegen heftigem, erst seit 3 Monaten bestehendem Jucken an den äußeren Genitalien gekommen war.

Die großen Labien waren damals atrophisch und die kleinen ringsum mit weißen Schüppchen belegt. An mehreren Stellen, besonders in der Gegend der Clitoris bestanden kl. Ulzerationen. Bei dem starken Pruritus wurde der ganze erkrankte Teil der Vulva exstirpiert, dessen mikroskopische Untersuchung ein völlig im Gesunden operiertes Plattenepithelkarzinom ergab.

Pat. wurde dann geheilt entlassen und kam nach zwei Jahren wieder wegen den seit einigen Wochen bestehenden, gleichen Beschwerden (Jucken und Brennen an den äußeren Genitalien, besonders beim Wasserlassen).

Bei dieser erneuten Aufnahme am 18. Januar 1892 zeigte sich in der Clitorisgegend links und rechts ein harter, etwa kirschgroßer Knoten von zerklüfteter, zerfallener und an einzelnen Stellen deutlich ulzerierter Oberfläche. Die beiden Tumoren waren exquisit hart, von ihrer Umgebung scharf abgesetzt und auf ihrer Unterlage leicht verschieblich. An Stelle der fehlenden kleinen Labien befanden sich weißlich, wie bepudert aussehende Narben, die bis zum Damm herabreichten und sehr empfindlich waren. Große Labien stark atrophisch. Keine vergrößerte Drüsen.

Zwecks radikaler Entfernung wurde am nächsten Tag beiderseits ein ovaler Schnitt von der Mitte des Schambergs bis zum unteren Drittel der Vulva geführt und dieser dann bis zur Harnröhrenmündung fortgesetzt. Hierauf wurde die ganze umschnittene Partie bis dicht auf das Periost abgetragen und der Defekt durch Naht vereinigt. Trotzdem sekundäre Heilung, weshalb Pat. erst am 18. Februar 1892, aber vollkommen rezidivfrei entlassen werden konnte.

Vom 9.—25. August 1896 befand sich darauf Pat. wegen einer Rezidivexzision, vermutlich beiderseitiger Inguinaldrüsen (confr. frühere Angaben mit folgendem Status!) abermals in klinischer Behandlung. Nähere Angaben können leider nicht gemacht werden, da die betreffende Krankengeschichte verloren gegangen ist.

Bis zum Sommer 1903 war daraufhin der Zustand der Pat. ganz ausgezeichnet und vollständig beschwerdefrei. Seit etwa 5 Monaten verspürte sie aber wieder heftiges Jucken an den äußeren Genitalien und bemerkte zugleich daselbst ein allmählich sich vergrößerndes Geschwür. Das Jucken soll sich in der letzten Zeit bis zur Unerträglichkeit gesteigert haben.

Status: Senile Frau in reduziertem Ernährungszustand. Urin enthält viel Eiweiß.

Vulva klafft. Große Labien derart atrophisch, daß die Harnröhrenmündung und hintere Scheidenwand direkt offen liegen. Von der Stelle des früheren Hymens ab erstreckt sich über den Damm bis zum Anus eine mit Jauche belegte, zerklüftete, hart infiltrierte Partie, die besonders noch auf das r. gr. Labium übergeht. Die Rektalöffnung befindet sich noch mitten im Ulcus in der Tiefe. Der After ist ringsum vollständig von Infiltrationen bedeckt.

In beiden Leistengegenden Narben, herrührend von früheren (vermutlich im Jahr 1896 stattgefundenen) Drüsenexstirpationen.

Pathologische Diagnose: Carcinoma vulvae recidiv. inop. (mit Übergreifen auf Damm und Vagina). Kranrosis. Pruritus.

Entlassung am 9. Dezember 1903 auf dringenden Wunsch, nachdem das Ulcus vom 13. November ab täglich mit Röntgenstrahlen behandelt worden ist. Unter dieser Therapie hat sich der dicke, grauweißliche Belag fast vollständig abgestoßen. Eine Einwirkung auf die Infiltration ist aber leider nicht zu erkennen. Patientin soll zu Hause die auch bereits täglich in der Klinik angewandten übermangansauren Sitzbäder weiternehmen.

Tod am 6. Februar 1904 nach Mitteilung des Sohnes an dem gleichen Leiden ohne Hinzukommen einer andern Krankheit.

### Fall V.

Fr. J., 68 J., Webers- und Ökonomenwitwe.

Aufnahme: 3. Dezember 1903.

Anamnese: Pat. war früher 3 Jahre lang verheiratet und hat 2 Geburten durchgemacht. Seit

20 Jahren befindet sie sich im Armenhaus ihres Heimatsdorfes und wurde daselbst im Mai 1902 mit am Leib verfaulten Kleidern auf verfaultem Stroh angetroffen. Die Kleider mußten der sehr heruntergekommenen Pat. vom Leibe geschnitten werden, wobei eine Geschwulst an den äußeren Genitalien entdeckt wurde, die der Arzt als Krebs ansprach, an dem nichts mehr zu machen sei.

Nähere anamnestische Angaben über Beginn und Dauer des Leidens, sowie über die bestehenden Beschwerden sind leider nicht von der dekrepiden und schwachsinnigen Pat. herauszubekommen, zumal sie noch sehr schwerhörig ist.

Status: Aussehen äußerst kachektisch. Fettpolster vollständig geschwunden. Haut grauschwärzlich verfärbt. Bewegungen der Extremitäten nur in beschränktem Grade möglich. Druck auf den Körper sehr schmerzhaft. Pat. scheint überhaupt fortwährend starke Schmerzen zu haben, da man ein ununterbrochenes Stöhnen vernimmt. Die Lage ist eine passive; der Kopf wird krampfartig nach hinten gehalten. Der rechte Augapfel stellt eine zusammengezogene, narbige Masse dar, ohne Kornea. Der Puls ist nicht fühlbar; Herztöne leise, rasch, unregelmäßig. Leib mäßig aufgetrieben, stark druckempfindlich; in demselben kein Tumor zu fühlen. Unterschenkel stark ödematös.

Die äußeren Genitalien zeigen enorme Veränderungen. Beide Labien hochgradig vergrößert, besonders die rechte in unregelmäßige, übelriechende Geschwulstmassen verwandelt. Die kl. Labien sind als solche nicht mehr erkennbar und von einer faustgroßen Geschwulst überwuchert, die einerseits bis zur Analöffnung reicht, anderseits noch auf den untern Teil des Mons

veneris übergeht. Die Geschwulst ist eine ganz ungleichmäßige, höckerige Masse von teils weißrötlicher, teils schmutziggrauer Farbe, an manchen Stellen ulzeriert und besonders in den oberen Partien von papillären, bläulich verfärbten, himbeerartigen Wucherungen bedeckt. Die Harnröhrenöffnung ist frei und die Urethra für eine Sonde leicht durchgängig. Dagegen geht die Geschwulst ca. 2 cm weit auf die vordere Scheidenwand über. Die hintere Vaginalhälfte, ebenso Anus und Rektalschleimhaut sind auch frei.

Die Inguinaldrüsen sind beiderseits in wallnußgroße Gebilde umgewandelt, die sich, die Haut vorwölbend, ziemlich derb anfühlen, in der linken Seite etwas flach, in der rechten etwas prominent.

3. Dezember. Das Aussehen der Pat. verschlechtert sich trotz Kampher rasch noch mehr. Gegen Abend Exitus letalis.

Die von Herrn Prof. Dr. Merkel im hiesigen pathologischen Institut vorgenommene Obduktion ergab außer dieser enormen karzinomatösen Entartung der ganzen Vulva nebst doppelseitiger Inguinaldrüsenmetastasen noch ein

1. ein diffuses skirrhöses Karzinom der Fundusgegend des Magens mit Bildung einer Sanduhrform,
2. eine hochgradige, diffuse, miliare Karzinose des ganzen Bauchfells und Netzes von mikroskopisch deutlichem skirrhösem Charakter nebst Ascites,
3. kleinere und größere tuberkulöse bronchopneumonische Herde, sowie ausgedehnte pleuritische Verwachsungen sämtlicher Lungenlappen, außerdem Verkäsung der retroperitonealen Lymphdrüsen.

Die Untersuchung des Vulvatumors ergab einen typischen Plattenepithelkrebs mit teilweise stark papillärem Charakter. (NB. Eine genauere Beschreibung des mikroskopischen Bildes erfolgt weiter hinten!)

Die Lymphdrüsen der Leistengegend erwiesen sich zum großen Teil schon dem bloßen Auge sichtbar nekrotisch. Man sieht mikroskopisch nur noch einen deutlich erhaltenen Saum von polymorphen Krebszellen. Sonst ist alles zerfallenes Gewebe.

## Fall VI.

Z. M., 55 J., Ökonomen- und Metzgersfrau.

Aufnahme 10. Aug. 1904.

Anamnese: Seit 29 Jahre verheiratet, 12 normale Partus, darunter zweimal Zwillinge, Menostase seit 49. Jahr.

Patientin hat zweimal Ikterus, dann Typhus, Nephritis und Enteritis durchgemacht, leidet seit längerer Zeit an Husten und Herzklopfen.

In die Klinik kommt sie, weil sie das Wasser nicht halten kann und sehr starkes Brennen an den äußeren Genitalien verspürt. Außerdem gehe seit zwei Monaten von einer in der Gegend der Harnröhre sitzenden Geschwulst etwas Blut ab. Ein Vorfall der Gebärmutter störe sie beim Sitzen.

Status: Sehr gut genährte Frau mit kolossalem Fettreichtum. Verbreiterung des Herzens nach links mit systol. Spitzengeräusch und akzentuiertem II. Aortenton. Über beiden Lungenspitzen stark verlängertes Exspirium mit verlängerten Rhonchi. Bauchdecken sehr dick und fettreich, nirgends druckempfindlich.

Labia majora ödematös geschwellt. An Stelle der Clitoris zeigt sich eine große, karzinomatöse Neubildung,

die größtenteils geschwürig zerfallen ist und die Urethralmündung oben und beiderseits umgibt und überragt.

Totalprolaps des Uterus und der Scheide. Starke Intertrigo an äußeren Genitalien und Innenfläche der Oberschenkel. Von Drüsenschwellungen nichts zu fühlen.

Operation am 17. August. Die ganze Geschwulst wird innerhalb der großen Labien umschnitten und aus der Tiefe, wo sie bis zur Symphyse reicht, ausgeschält. Dann wird nach Einführung eines Glaskatheters in die Urethra der Tumor oben sowie zu beiden Seiten von der Harnröhre abgelöst und letztere nach Anlegung versenkter Nähte am umgebenden Gewebe fixiert. Zum Schluß Vereinigung der Haut in sagittaler Richtung durch Heranziehung der beiderseitigen Labia majora, wobei die Wundhöhlen zu beiden Seiten der Urethra tamponiert werden. Einführung eines Dauerkatheters.

Weiterer Wundverlauf: Nach einem starken Ansteigen von Temperatur und Puls am ersten Abend bleiben sie bis zum vierten Tag vollständig normal. Die eingelegten Tampons werden am zweiten Tag entfernt und dann täglich die Wundhöhlen mit schwachen Lysollösungen gespült. Urin geht durch den Katheter in gehöriger Menge ab.

Am 21. August wird die Temperatur wieder fieberhaft, um dann am 7. Tag plötzlich unter die Norm abzufallen. Der Puls nimmt an Frequenz zu und wird sehr klein. Auch das Allgemeinbefinden verschlechtert sich zusehends. Am 24. August vormittag Exitus.

Die von Herrn Professor Dr. Merkel im hiesigen pathologischen Institut vorgenommene Sektion ergab als wichtigsten Befund:

1. Verjauchtes Karzinom der Clitoris mit Leber- und multiplen knotigen subpleuralen Krebsmetastasen,
2. Chronische Tuberkulose beider Lungenspitzen sowie der Bifurkationsdrüsen und totale schwielige Verwachsungen beider Lungen.
3. Fettherz nebst Hypertrophie und Dilatation beider Herzhöhlen sowie Atheromatose der Aorta und Coronararterien.

## Fall VII.

Sch. R., 69 J., Okonomenwitwe.

Aufnahme 28. November 1904.

Anamnese: 37 Jahre verheiratet, 6 normale Partus, letzter vor 32 Jahren. Klimakterium mit 50 Jahren. Mit 36 Jahren angeblich Ikterus.

Schmerzen hat Pat. niemals gehabt. Seit einem halben Jahr Beschwerden, besonders Brennen beim Wasserlassen. Vor 5 Wochen angeblich eine Blutung aus den Genitalien. Seit 14 Tagen ständig fleischwasserähnlicher Ausfluß. In letzter Zeit auch etwas Gewichtsabnahme. Zum Arzt ist Pat. nicht gegangen, weil sie stets dachte, ihr Leiden sei ein Bruch.

Status: Mäßige Kachexie. Leib ziemlich schlaff, nirgends druckempfindlich.

Äußere Geschlechtsteile blutig. Vulvaspalt klaffend und etwas extramedian nach links verschoben infolge Schwellung der rechten großen und kleinen Labie. Die untere Hälfte der kleinen Labie ist in ein großes, flaches Geschwür umgewandelt, das z. T. von nekrotischen Auflagerungen bedeckt ist. Die Palpation des Geschwürsgrundes, sowie der infiltrierten großen Labie erzielt eine äußerst derbe Konsistenz. Die Neubildung

setzt sich auch auf die vordere Scheidenwand fort und ist hier bis zu etwa ein Drittel der Vaginallänge nach oben gewandert. Rechterseits ist eigentlich nur noch das Scheidengewölbe von der weit in die Tiefe reichenden Infiltration frei. Durch die starke Veränderung der vorderen Scheidenwand ist die Harnröhre vollständig umwallt, aber nicht stenosiert. Die Harnröhrenmündung ist nach vorn und oben verschoben.

Vom Rektum aus fühlt man, wie ein Ausläufer der Geschwulst sich hier ziemlich beträchtlich nach hinten und oben erstreckt, der mit der Beckenwand in enger Verbindung steht, aber noch etwas verschieblich ist.

In der Inguinalbeuge beiderseits deutlich vergrößerte Drüsen. Bemerkenswert außerdem noch eine Retroversio uteri.

Weiterer Verlauf: Nachdem Pat. vom 7. November bis 8. Dezember, also über ein Monat täglich mit Radium bestrahlt worden ist, ohne daß eine wesentliche Einwirkung auf die Geschwulst konstatiert werden kann, wird die Kranke nach Hause entlassen.

Wie uns die Gemeindeverwaltung am 17. Februar 1910 mitteilt, ist die Patientin am 14. April 1905 ihrem Leiden erlegen.

## Fall VIII.

M. A., 65 J., Gastwirts- und Ökonomenwitwe.

Aufnahme 5. April 1905.

Anamnese: 39 Jahre verheiratet, 10 Spontanpartus. Vor 9 Jahren Eintritt der Menopause. Vor 3 Jahren wurde bei ihr Diabetes festgestellt.

Pat. leidet seit 10 Jahren an beständigem Jucken in der Scheide, das sich seit einem Vierteljahr sehr

verschlimmert hat. Vor etwa 6 Wochen bemerkte sie eine kleine Hervorragung an der l. gr. Schamlippe, die sich allmählich zu einer markstückgroßen Blase vergrößert hat und die seit 10 Tagen infolge Aufscheuerns näßt.

Pat. klagt noch über häufiges Gefühl der Trockenheit im Munde. Sonst hat sie keine Beschwerden.

Status: Pat. zeigt sehr starkes Fettpolster; besonders Bauchdecken sehr fettreich. Leib überall weich. In der l. Schenkelfalte von chronisch entzündlichen Zuständen stammende Pigmentierungen, sowie die Narben von einigen Furunkeln. Urin enthält 10% Zucker.

Vulva geschlossen. Linkes großes Labium geschwollen. Nymphae fehlen. Die Schleimhaut des Introitus ist eigentümlich glänzend, atrophisch und blaß.

Auf der Innenseite der l. großen und ehemals vorhandenen kl. Labie sitzt ein unregelmäßig gestaltetes, ungefähr fünfmarkstückgroßes Ulcus, das bis auf $^1/_2$ cm an die äußere Harnröhrenmündung herangeht und bis zur Clitoris reicht. Die Geschwürsfläche zeigt teilweise hypertrophische Exkreszenzen, teilweise auch schmierig belegte Einsenkungen, sowie an einzelnen Stellen der nicht unterminierten Ränder starke Verdickungen des Epithels, welche rein weiß gefärbt sind. Der Geschwürsgrund ist hart infiltriert, aber auf der Unterlage noch etwas verschieblich. In der Höhe der Clitoris befindet sich auf der rechten großen Labie ebenfalls eine erbsengroße Stelle, an der das Epithel eine deutliche Verdickung zeigt und die sich infolgedessen von der Umgebung durch ihre weiße Farbe abhebt.

Während in der rechten Inguinalgegend keine Lymphknoten nachweisbar sind, fühlt man in der linken einige infiltrierte Drüsen.

Pathologische Diagnose: Carcinoma labii maior. sinistr. Metastases glaud. inguinal. et crural. sinistr. Leukoplaques lab. maj. dentr. Kraurosis et Pruritus vulvae. Diabetes mellitus.

Operation am 15. April 1905: Nach Verschorfung des schmierig belegten Geschwürsgrundes mit dem Thermokauter wird der Tumor im Gesunden umschnitten und darauf das ganze l. gr. und ehemals kl. Labium sowie der größte Teil der Clitoris entfernt. Auch von der linken und oberen Scheidenwand wird noch ein über $^1/_2$ cm breiter Schleimhautstreifen weggenommen. Dann wird noch das Lab. maj. dextr. zum größten Teil exzidiert, vor allen Dingen unter Mitnahme der verdickten Stelle, welche dem karzinomatösen Ulkus gegenüber lag.

Nach Verschluß des ganzen großen Wundbettes durch Naht werden noch in der linken Inguinal- und Schenkelbeuge von einem typischen „Alexander-Adam"-Schnitt aus mehrere vergrößerte Drüsen samt umgebenden Fettgewebe entfernt.

Weiterer Verlauf: Bereits 3 Tage nach Operation schwoll Vulva sehr stark an und kurze Zeit darauf schnitten Nähte an der linken Seite durch. Dann bis Ende April stark eitrige Sekretion von sehr üblem Geruch aus der schmierig belegten Vulvawunde. Anfang Mai zeigt der Wunddefekt leidlich gut gereinigte Granulationen und ist z. T. verheilt. Trotzdem bleibt die Temperatur dauernd gesteigert und der Puls klein und unregelmäßig. Auch zeigt die Pat. eine zunehmende Verschlechterung ihres Allgemeinbefindens.

Auf dringenden Wunsch wird Pat. nach Hause entlassen, wo sie nach Mitteilung der Gemeindeverwaltung bereits am 21. Mai 1905 gestorben ist.

## Fall IX.

Sch. M., 67 J., Fabrikarbeitersfrau.

Aufnahme 23. November 1905.

Anamnese: Seit 38 Jahren verheiratet. 8 Spontanpartus, letzter vor 26 Jahren. Menopause mit 50 Jahren.

Pat. hat seit längerer Zeit brennende Schmerzen an den äußeren Geschlechtsteilen, wozu sich im August vorigen Jahres noch so starker weißgelblicher Ausfluß gesellte, daß die Frau über 9 Wochen im Krankenhaus Hof zur Behandlung lag. Hierselbst wurde ihr angeblich nach einer Probeexzision aus einem Geschwür der äußeren Geschlechtsteile dringend zur Operation geraten. Zu dieser konnte sich aber Pat. nicht entschließen, trotzdem die Besserung nach der Entlassung aus dem Krankenhaus nur sehr kurze Zeit anhielt und bereits nach einem Vierteljahr wieder starker, sehr übel riechender Ausfluß und heftige Schmerzen, besonders an der Probeexzisionsstelle einsetzten, welch letztere sich jetzt wie zerfressen anfühle. In ihrem Indifferentismus, und vor allem auch in ihrer Angst vor dem Messer verharrte Pat. über ein Dreivierteljahr in diesem jammervollen Zustand, ohne auch nur das geringste dagegen zu tun. Erst vor 8 Tagen konsultierte sie wieder einen Arzt, der die Frau sofort hierher überwies. Seit 1 Jahr starke Abmagerung.

Über den Krankheitsbefund, vor allem über die Art und den Sitz des Leidens im August 1904 konnte leider von der ärztlichen Leitung des Krankenhauses Hof keine nähere Auskunft erhalten werden.

Status: Frau in mittlerem Ernährungszustand. Schleimhäute sehr blaß. Leib überall druckempfindlich, ohne nachweisbare Resistenz. Ödem der Beine. Viel Albumen.

Aus der Scheide kommt übel riechender, blutig gelblicher Ausfluß. Die Schamlippen sind ödematös. An der Stelle des Harnröhrenwulstes und auf die vordere Scheidenwand hauptsächlich nach rechts übergehend befinden sich harte, knollige Gebilde, die sich auf ihrer Unterlage nicht verschieben lassen und bei Berührung leicht bluten. Bei der Spekulumeinstellung zeigen sich hauptsächlich in der rechten Scheidenwand verschiedene mißfarbige Portuberanzen; aber auch die linke Vaginalwand weist ebenso wie die linke kleine Labie stärkere Infiltrationen und Erosionen auf. In dem vielfach bröckligen und durchfurchten Gewebe läßt sich die Harnröhrenmündung nicht finden. Wie man beim Wasserlassen sieht, kommt der Urin aus einem tiefen Krater, bei dessen Sondierung man überall auf harte Gewebsmassen stößt. Erst in 10 cm Tiefe trifft man auf eine etwas weichere Wand. Da nach dem Sondieren reichlich Blut aus der Blase ausfließt, scheint auch diese in hohem Grade von dem Karzinom befallen zu sein. Cystoskopie ohne Narkose ausgeschlossen!

Uterus retrovertiert. Parametrium und Rectum frei.

Inguinaldrüsen beiderseits stark geschwellt.

Entlassen am 2. Dezember nach mehrmaliger Ätzung mit Tinctura Jodi fortior.

Wie uns der Sohn mitteilt, starb die Frau am 7. März 1906 an ihrem Leiden.

### Fall X.

F. K., 45 J., Wechselwärtersfrau.

Aufnahme 29. Januar 1906.

Anamnese: Seit 23 Jahren verheiratet, 12 Spontanpartus (darunter 1mal Zwillinge), letzter vor 3 Jahren. Eintritt der Menopause gegenwärtig.

Nachdem Pat. bereits im Frühjahr des vergangenen Jahres hin und wieder Jucken an den äußeren Genitalien verspürt hatte, bemerkte sie daselbst auf der linken Seite nahe am Damm Mitte Juli 1905 ein Geschwür, das nach weiteren 8 Tagen aufbrach und unter Sekretion von übel riechendem Ausfluß allmählich eitrig zerfiel. Außer heftigen brennenden Schmerzen an dem Ulcus hat Pat. keine Beschwerden, klagt nur über etwas Auswurf und Heiserkeit. Dagegen hat sie seit 2 Monaten eine sehr starke Gewichtsabnahme bemerkt.

Der Juli 1905 konsultierte Arzt verhielt sich bis jetzt abwartend, obwohl er ein Gewächs diagnostiziert hatte.

Status: Ziemlich kachektische Frau von dürftigem Fettpolster. Über linker Lungenspitze Dämpfung und kleinblasiges Knisterrasseln.

Vulva leicht klaffend. Linke gr. Schamlippe leicht vorgetrieben, an ihrer Innenfläche, von ihr zum größten Teil verdeckt, ein über markstückgroßes, kraterförmiges Loch von derb sich anfühlendem, höckrigem und leicht bröckelndem Grund sowie graugeblich-schmierigem Belag, dessen ebenfalls derbe Randpartien vorgewulstet und teilweise unterminiert sind. Diese Geschwürshöhle zieht nach oben hin bis zur Basis der ebenfalls großenteils geschwürig zerfallenen kleinen Labie, nach unten erstreckt sie sich bis an den Damm und hört annähernd an der hinteren Kommissur auf. Seitlich geht die Neubildung über die große Labie herüber und reicht fast bis auf den aufsteigenden Sitzbeinast heran, ist aber doch noch etwas über dem Knochen verschieblich. Oben nach der Scheide zu ist das Krebsgeschwür gerade bis über den Scheideneingang herauf entwickelt, so daß die Urethralmündung noch eben frei geblieben

ist. Dagegen scheint der l. Schenkel der Clitoris schon mitergriffen. Paraurethrales und Beckenbindegewebe überall frei. Dafür ist das ganze l. seitliche Parakolpium infiltriert und anscheinend in geringem Grade auch der Beckenboden. Retroversioflexio uteri.

In der Inguinalbeuge beiderseits, besonders aber l. deutlich geschwellte Drüsen fühlbar, auch in der l. Schenkelbeuge eine größere, die der Unterlage ziemlich fest aufzusitzen scheint. Linkes Bein angeschwollen, sehr schmerzhaft.

Pathologische Diagnose: Carcinoma labii majoris sinistr. (mit Übergriff auf l. kl. Schamlippe, Clitoris, Damm, l. Parakolpium und Sitzbeinast). Linke Leisten- und Schenkeldrüsenmetastasen.

Operation am 9. Februar 1906: Nach seitlicher Umschneidung der l. gr. Labie von vorderer Kommissur bis an das Rektum das Gewebe bis auf den absteigenden Schambeinast eröffnet und dann nach Spaltung des Dammes von hier aus unter Opferung des Sphincters die ganze infiltrierte Gewebspartie abpräpariert. Jetzt Umschneidung des Scheidenrohrs hinten und auf der l. Seite 1 cm weit im Gesunden, sowie Auslösung der Neubildung mitsamt Clitoris bis dicht an Urethra heran, wobei es gelingt, deren vorderen Teil zu erhalten.

Darauf Schnitt nach oben bis zur Spina iliaca verlängert und Ausräumung der l. Leisten- und Schenkelbeuge. Die Drüsen, besonders nach dem Schenkelkanal zu entwickelt, sitzen den großen Gefäßen äußerst fest aus. Trotzdem gelingt es nach Entfernung eines Teils der Fascie, dieselben frei zu präparieren. Vollständiger Schluß der ganzen großen Wundhöhle durch Etagennaht.

Wie die mikroskopische Untersuchung feststellte, waren die Drüsen karzinomatös entartet.

Obwohl die ganze Wunde unter starker Eiterung, besonders am Damm, wieder aufgeplatzt war, hat sich der Vulvadefekt am 3. März doch bereits bis auf eine zweimarkstückgroße, auch schon in guter Überhäutung begriffene Granulationsfläche geschlossen. Die Inguinalnarbe gleichfalls gut verheilt. Nach Hause entlassen.

Wiedervorstellung am 24. April 1906: Pat. hat sich außerordentlich erholt. Narben solide, nicht druckempfindlich. Nirgends eine suspekte Resistenz zu fühlen. Auch die

Nachuntersuchung durch den Hausarzt Ende Januar 1910 ergibt vollkommene Rezidivfreiheit und ausgezeichnetes Wohlbefinden der Patientin.

Wie mir Herr Dr. Kasch in Schwandorf in liebenswürdiger Weise mitteilt, hat sich die Pat. bei ihm am 10. Oktober 1911 auf unser Ersuchen hin eingefunden. Auch damals war nirgends die Spur eines Rezidivs nachweisbar. Die Narbe an der Vulva war glatt und blaß, der Introitus vaginae durch Kontraktur derselben etwas verengt, kaum für 2 Finger passierbar.

## Fall XI.

H. M., 68 J., Steinhauersfrau.

Aufnahme 7. März 1906.

Anamnese: Seit 30 Jahren verheiratet; 2 Spontanpartus, letzter im Jahr 1866. Menostase seit 51. Jahr.

Vor einem Vierteljahr bekam Pat. stechende und brennende Schmerzen zwischen den Schamlippen, die besonders stark beim Urinieren waren. Kein Ausfluß. Pat. schob ihre Beschwerden auf Erkältung.

Status: Sehr starker Panniculus adiposus. Urin enthält $1^3/_4\,{}^0/_{00}$ Eiweiß.

Äußere Genitalien entzündlich gerötet. Gegend der Clitoris geschwollen und teilweise ulzeriert, ergibt bei Betastung auffallend derbe Konsistenz.

Aus der Portio uteri schaut erbsengroßes gestieltes Gebilde.

Pathologische Diagnose: Carcinoma clitoritis incipiens. Pruritus vulvae. Polypus cervicis. Nephritis.

Operation am 13. März 1906. Umschneiden der Clitoris von ihrem Ligament. suspensorium bis zur Harnröhrenmündung. Herauspräparieren bis in die Schwellkörper. Etagen- und Hautnaht.

Entlassung am 24. März als geheilt (per primam!).

Wie uns die anscheinend sehr intelligente Pat. Ende Januar 1910 mitteilt, hat sich bei ihr bisher keinerlei Anzeichen von Rezidiv eingestellt. Bis vor kurzem stand sie noch wegen Schlaganfall und seiner Folgen in ärztlicher Behandlung.

Am 16. Oktober 1911 hat der Hausarzt der Pat., Herr Dr. Rebitzer in Weiden, in entgegenkommender Weise eine erneute ärztliche Untersuchung vorgenommen, wobei er eine vollständig reizlos verheilte Operationsnarbe vorfand und nirgends auch nur die leiseste Spur eines Rezidivs nachweisen konnte. Die Pat. fühlte sich sehr wohl und hatte inbesondere von Seiten der Genitalien aus keinerlei Beschwerden.

## Fall XII.

Sch. E., 52 J., Ökonomenfrau.

Aufnahme: 22. November 1906.

Anamnese: Seit 28 Jahren verheiratet, 4 Spontangeburten, letzte vor 17 Jahren; Klimakterium seit 2 Jahren. Seit frühester Kindheit immer starkes Brennen an äußeren Genitalien, verbunden mit öfterem

Wundsein. In diesem Frühjahr bemerkte Pat. an der l. äußeren Schamhälfte einen harten, nicht schmerzhaften Knoten, der nur ganz wenig größer, aber viel weicher wurde, vor einigen Wochen aufbrach und kurze Zeit näßte. Coitus seit 10 Jahren nicht mehr erfolgt. Pat. ging erst gestern zum Arzt, da sie zu Hause nicht eher abkommen konnte, wegen zwei schwerkranker Patienten.

Status: Sehr fettreiche Bauchdecken, die nirgends druckempfindlich sind.

Vulva klafft. Auf der unteren Hälfte der l. gr. Labie ist an der Innenseite ein ungefähr pfennigstückgroßes, flaches, leidlich gut gereinigtes Ulcus mit erhabenem, etwas induriertem, weißlich verfärbtem Rand, ohne Tastempfindlichkeit nachweisbar. Etwa ein Querfinger unter- und außerhalb dieser Stelle befindet sich eine über erbsengroße papilläre Exkreszenz. Die l. gr. Labie fühlt sich im ganzen etwas härter an als die rechte. Epithel der kl. Labien, der Clitoris und des Scheideneingangs zeigt vielfach Leukoplakien.

Sonst alter Dammriß 2. Grades und Descensus der hinteren Vaginalwand.

Lymphdrüsen in der l. Leistengegend und Schenkelbeuge deutlich geschwellt, ohne Druckempfindlichkeit.

Pathologische Diagnose: Ulcus carcinomatosum lab. major. sinistr. Papilloma (malignum?) lab. major. sinistr. Leukoplakiae lab. minor., clitorid. et introit. vaginae. Jutumescentia glandul. inguin. et crural sinistr.

Operation am 27. November 1906: Umschneiden der Vulva beiderseits außerhalb der großen Labien und hinten in der Mitte des Dammes. Dabei wird so in die Tiefe eingegangen, daß das ganze Fett im Zusammenhang mit der Vulva herauspräpariert und die Fascia

perinaci freigelegt wird. Die beiden seitlichen Schnitte durchtrennen deshalb bis zum Bulbus vestibuli. Nach vorne vereinigen sie sich dicht unter dem Schambogen, so daß die ganze Clitoris mit entfernt wird. Darauf wird die Exzision in der Weise ausgedehnt, daß der ganze Introitus vulvae mitgenommen wird, aber vorne die äußere Harnröhrenmündung gerade noch unberührt bleibt. Eine versenkte fortlaufende Naht versorgt die Tiefe der Wunde und zugleich das kavernöse Gewebe. Dann wird von der Harnröhrenmündung aus die äußere Haut ringsum an die Scheidenschleimhaut angenäht und so eine neue Vulva geschaffen.

Von dem nicht vernähten vorderen Wundwinkel aus wird in die l. Leistenbeuge ein ca. 15 cm langer Schnitt gelegt und darauf die Inguinal- und Schenkeldrüsen samt umgebendem Fett herauspräpariert. Fortlaufende Naht des Fettes, der Haut und des vorderen Vulvawundwinkels. Da rechts keine vergrößerten Drüsen zu fühlen, hier auf Exstirpation verzichtet.

In den herausgenommenen Drüsen kann mikroskopisch keine karzinomatöse Entartung festgestellt werden.

24. Dezember 1906. Nach reichlicher Eiterabsonderung in der r. Leistenbeuge und etwas weniger auch an der Vulvawunde gute Heilung per granulationem. Pat. mit festen Narben ohne Anzeichen von Rezidiv entlassen.

Wiedervorstellung Ende Februar 1910: Pat. hat seit ihrer Entlassung ebenso wie früher fast ständig an Entzündung der äußeren Schamgegend, verbunden mit sehr starkem Juckreiz gelitten. Auch hat sie dort, besonders innerhalb der Haargrenze öfter bis kirschkerngroße entzündliche Anschwellungen und Eiter-

pusteln gehabt (nach Aufzeichnungen im poliklinischen Journalbuch).

Ferner klagt Pat. noch über häufigen Harndrang.

Bei der Untersuchung bietet die ganze äußere Genitalgegend die Zeichen von Pruritus und beginnender Kraurosis. An Stelle der Clitoris und am Damm mehrere Rhagaden. Die Narben an der Vulva und l. Leistenbeuge gut verheilt und weich. Nirgends ein Anzeichen von Rezidiv zu finden.

Am 9. Oktober 1911 teilt uns Herr Dr. Scheiding in Mühlhausen (Oberfr.) in liebenswürdiger Weise mit, daß die Frau immer noch vollständig rezidivfrei sei, obwohl infolge eines durch leichte Inkontinenz der Urethra und schlechten Schluß des Introitus vaginae ausgelösten ständigen Reizes an der äußeren Genitalgegend fortwährend ein oberflächliches Erythem, sowie auch sehr häufig Rhagaden, Furunkel und Eiterpusteln beständen.

## Fall XIII.

F. M., 52 J., Krämersfrau.

Aufnahme: 27. April 1907.

Anamnese: 25 Jahre verheiratet. 3 normale Partus, letzten vor 25 Jahren. Letzte Menses vor einem Vierteljahr.

Seit einem Dreivierteljahr Brennen beim Urinieren. Im vergangenen Sommer bemerkte Pat. kleine wunde Stelle an der linken Schamlippe, die immer größer wurde und seit November vorigen Jahres auch brennende Schmerzen verursachte. Die zunächste zu Rate gezogene Hebamme verordnete Ausspülungen und Zinksalbe. Als daraufhin das Geschwür sich noch mehr vergrößerte und auch Ausfluß eintrat, wurde die Pat. von dem jetzt

konsultierten Arzt mit Jodoformeinpulverungen und starken Höllensteinätzungen behandelt. Doch auch darnach nicht nur keine Besserung, sondern stärkere Entzündung und Schwellung der linksseitigen Leistendrüsen. Nachdem die Pat. noch einige Zeit ohne Erfolg Umschläge mit Kamillen gemacht hatte, ließ sie sich auf Anraten des Apothekers in die Klinik aufnehmen.

Status: Überall sehr stark entwickeltes Fettpolster, besonders Bauchdecken enorm fettreich.

An der Innenfläche der l. gr. Labie ein etwa talerstückgroßes Ulcus, das ziemlich flach aufsitzt und harte, etwas aufgeworfene Ränder hat. Der Geschwürsgrund selbst infolge von Umschlägen gereinigt. Die Umgegend anscheinend noch nicht in weiterem Umfang infiltriert. Die Innenfläche der anderen gr. Labie und die Gegend der Clitoris zeigt weißliche Epithelverdickungen, die an einzelnen Stellen in förmlichen Plaques auftritt.

Leistendrüsen nicht wesentlich vergrößert, auf der l. Seite druckempfindlich.

Pathologische Diagnose: Ulcus carcinomatosum labii maj. sinistr. Leukoplaques vulvae.

Operation am 6. Mai 1907: Exstirpatio vulvae mit Ausräumung der linksseitigen Leistendrüsen.

Entlassen: 1. Juni 1907. Nach vorhergegangener starker Schwellung und leichter Sekretion gute Heilung. In der r. Leistenbeuge einzelne vergrößerte Drüsen fühlbar.

Wiedervorstellung Anfang März 1910: Pat. seit Operation vollkommen beschwerdefrei. Ausgezeichnetes Operationsresultat, da nirgends ein Rezidiv nachweisbar. Narbe in der Clitorisgegend etwas druckempfindlich.

Wie die Frau am 21. September 1911 mitteilt, ist sie auch jetzt noch vollkommen gesund und beschwerdefrei.

## Fall XIV.

Sch. A., 48 J., Ökonomenfrau.

Aufnahme 26. September 1907.

Anamnese: Seit 24 Jahren verheiratet. 7 normale Partus, letzter vor 13 Jahren. Menses regelmäßig, letzte vor 8 Tagen.

Seit $^1/_4$ Jahr Brennen beim Urinieren und Schmerzen im Kreuz sowie Abgang von fleischwasserähnlicher Flüssigkeit, welch letzterer Pat. kürzlich zur Konsultation eines Arztes veranlaßte. Auch Gewichtsabnahme bemerkt.

Status: Gut entwickelter Panniculus adiposus, besonders Bauchdecken sehr fettreich.

Oberster Teil der Schamspalte von einem hühnereigroßen, derben, verschieblichen, zerklüfteten, kleinhöckerigen, teilweise ziemlich verschorften Tumor eingenommen, welcher die Clitoris und rechte kleine Schamlippe vollständig, die linke zum Teil ersetzt hat. Urethralmündung nicht aufzufinden. Starke Jauchung.

Starke Erosion der Portio. Leichter Descensus der hinteren Scheidenwand. Inguinaldrüsen beiderseits, besonders r. geschwollen.

Hochgradiges Erythem zu beiden Seiten der Oberschenkel. Intertrigo.

Pathologische Diagnose: Carcinoma clitoridis et vulvae. Intumescentia carcin. glandul. inguin. utriusque lat. Erosio portionis. Descensus vaginae.

Operation: Tumor ringförmig umschnitten und von Unterlage abgelöst, wobei ein Teil der Harnröhre mitentfernt werden muß. Hierauf Verlängerung des

Schnittes nach oben beiderseits längs der Leistenbänder bis über die Mitte der Schenkelbeuge und Exstirpation von je $^1/_2$ Dutzend erbsen- bis wallnußgroßer Drüsen. Schluß des ganzen Wundbettes durch Naht, wobei die Harnröhrenmündung mit Scheidenschleimhaut umsäumt wird. Drainage im untersten Wundwinkel.

Weiterer Verlauf: Zunächst stark eiterige Sekretion der hühnereigroßen, schmierig belegten Wundhöhle des ehemaligen Clitorisgebietes, sowie in geringerem Grade auch der beiden teilweise geplatzten Leistenwunden. Auf Argentum nitricum-Spülungen bald Besserung der Sekretion und am 4. November 1907, wo Pat. entlassen wurde, Wunden bis auf einen markstückgroßen, gut granulierenden Komplex geschlossen. Continentia urethrae bereits seit einem Monat wieder vollkommen intakt.

Wiedereintritt 9. Januar 1908.

Bald nach Entlassung wieder Brennen beim Wasserlassen. Urin geht nie spontan ab. In letzter Zeit Gewichtsabnahme.

Die r. Leistengegend und r. Schamlippe zeigen faustdicke, derbe Anschwellungen, deren Oberfläche zum Teil ulzeriert und mit schmierigem Belag bedeckt ist. Die karzinomatöse Infiltration erstreckt sich auch auf die l. gr. Schamlippe. Die Anschwellungen sind fest mit dem Becken verwachsen.

Da das Rezidiv durchaus inoperabel ist, wird die Pat. bis zu ihrer Entlassung am 18. Januar 1908 mit Röntgenlicht bestrahlt, ohne daß damit ein wesentlicher Erfolg erzielt wird.

Nach Mitteilung ihres Mannes ist die Pat. bereits am 23. Februar 1908 gestorben, nachdem zum Schluß die Geschwulst, wie er schreibt, „ganz in Fäulnis übergegangen“ war.

## Fall XV.

Pr. B., 44 J., Ökonomenfrau.

Aufnahme 23. Januar 1908.

Anamnese: Seit 13 Jahren verheiratet. 3 normale Partus, letzter vor 7 Jahren. Menses regelmäßig, letzte vor 8 Tagen. Häufig Husten mit viel Auswurf.

Pat. hat schon seit langer Zeit starkes Jucken und Brennen, besonders beim Wasserlassen, das sich im letzten Jahr bedeutend verschlimmert hat.

Vor 4 Jahren stand sie wegen unregelmäßigen Blutungen und stinkendem Fluor in ärztlicher Behandlung.

Status: Gut entwickelte Frau von mäßigem Panniculus adiposus. Rechtsseitige Spitzentuberkulose mit vereinzelten R. G.

Umgebung des Scheideneingangs ekzematös gerötet. Zwischen den großen Labien drängt sich ein welschnußgroßer, gut beweglicher, zapfenförmiger Tumor vor, dessen Oberfläche zum Teil geschwürig zerfallen ist. Der Tumor geht seitlich auf die kleinen Labien über und stellt augenscheinlich die vergrößerte Klitoris dar. Der Harnröhreneingang wird durch ihn vollkommen verdeckt.

Uterus retroflektiert-vertiert.

In beiden Inguinalbeugen kleine, derbe, mit einander verbackene, unempfindliche Drüsen.

Pathologische Diagnose: Carcinoma clitoridis et lab. minor. utriusque. Infiltratio glaudul. inguin. lat. utriusque. Retroflexioversio uteri. Ekzema vulvae.

Operation am 25. Januar 1908: Exstirpation der ganzen Vulva und beiderseitiger Inguinaldrüsen.

Entlassen am 14. März 1908 als geheilt nach stark eitriger Sekretion der beiden Leistenwunden.

Wiedervorstellung Anfang März 1910: Seit der Operation hat Pat. gar keine Beschwerden mehr, auch kein Brennen beim Wasserlassen.

Allgemeinbefinden ausgezeichnet. Rechtsseitige Spitzentuberkulose ausgeheilt. Narben an der ehemaligen Vulva und in den beiden Inguinalbeugen überall weich, zeigen nirgends die geringste Resistenz. Urethra, wie gewöhnlich, durch das Narbengewebe vollständig zurückgezogen, so daß man die äußere Mündung erst suchen muß. Keinerlei Anzeichen von Rezidiv.

Nach einer Mitteilung vom 22. September 1911 ist Pat. auch weiterhin vollkommen gesund geblieben.

## Fall XVI.

P. B., 50 J., Bauersfrau.

Aufgenommen: 13. April 1908.

Anamnese: Seit 21 Jahren verheiratet. 6 normale Partus, letzter vor 12 Jahren. Menostase seit 39. Jahr.

Vor 6 Jahren wurde Pat. angeblich im Krankenhaus zu Bamberg wegen spitzen Kondylomen operiert und dann im Dezember 1907 daselbst nochmal ein Rezidiv in Lumbalanästhesie ausgebrannt. Als nach kurzer Erholung die Beschwerden (Jucken und Brennen) wieder stärker wurden, konsultierte Pat. einen Bader, der sie sofort in die Klinik schickte.

Ob die Pat. Gonorrhoe durchgemacht hat, ist leider nicht angegeben. Bekannt ist nur, daß sie früher stets sehr starke Menses gehabt, mit 19 Jahren vermutlich einen Abort durchgemacht und später häufig an Leibschneiden gelitten hat.

Status: Geringer Panniculus adiposus. Frequenter, nicht ganz regelmäßiger Herzrhythmus. Beiderseitige Spitzentuberkulose der Lungen.

Rechte gr. und kl. Schamlippe vollkommen verstrichen, nicht behaart, mit glatter, glänzender Epidermis bedeckt. Von der vorderen zur hinteren Kommissur zieht auf der l. Seite ein das gr. und kl. Labium einnehmender, mit schmierig gelbem Belag bedeckter Tumor von unebener, zerklüfteter Oberfläche, der nach innen in die Scheide übergreift und nicht druckempfindlich, auch etwas verschieblich ist. Vorn an der Clitoris hat der Tumor eine Ausdehnung von Apfelgröße und ist auch hier nicht fest mit der Faszie verwachsen. Die Urethralmündung liegt r. hinter diesem Karzinomknoten versteckt, ganz in der Tiefe. Wenn sie auch bereits von krebsigen Wucherungen eingefaßt ist, so ist doch die Harnröhre leicht sondierbar. Über die hintere Kommissur hat sich die karzinomatöse Infiltration auch noch auf den unteren Teil des r. gr. Labiums ausgebreitet.

Uterus retroflektiert.

Inguinaldrüsen nicht wesentlich geschwellt.

Pathologische Diagnose: Carcinoma clitoridis et vulae. Kranrosis.

Operation am 15. April 1908: Ganze Vulva samt Rest der Clitoris umschnitten und bis an den beiderseits aufsteigenden Schambeinast abpräpariert, wobei sich zeigt, daß das Unterhautzellgewebe infolge der chronischen Entzündung überall narbig infiltriert ist. Nachdem schließlich die tief in das linksseitige Gewebe hineinreichenden Tumorausläufer entfernt sind und auch eine ausgedehnte Lospräparation der Blase vom Scheidenstumpf gelungen ist, wird das erkrankte Gebiet der Urethra reseziert und die restierende Urethral-

schleimhaut an der vorderen Peripherie der Inzisionswunde am Schambogen befestigt. Schluß des ganzen großen Operationsdefektes, indem die ein Stück weit frei präparierte äußere Haut überall mit dem Scheidenschleimhautstumpf vereinigt wird. Nur l. unten Drainage eines gr. Rezessus im Beckenbindegewebe, der bald per granulationem zuheilt.

Ausräumung der beiderseitigen Leistendrüsen unterbleibt, weil der Schwächezustand der Pat. eine größere Operation nicht vertragen könnte.

Entlassen am 15. Mai trotz täglicher Faradisation der Urethra mit vollständiger Urininkontinenz. Anzeichen von Rezidiv nicht festzustellen.

Wiedereintritt am 16. Juni 1908. Aus der Harnröhrenmündung träufelt ständig Urin ab, so daß die Geschlechtsteile immer mit Harn benetzt. Aus der Urethralmündung, die zweimarkstückgroß ist, ragt ein mit dunkelroter Schleimhaut bekleideter, leicht rezonierbarer Wulst hervor. Am rechten unteren Ende der neuen Vulva zeigt sich ein kleines, sehr für Rezidiv verdächtiges Knötchen. Die ganze äußere Genitalgegend infolge des ständigen Nässens stark ekzematös gerötet.

Erneute Operation am 19. Juni 1908.

Zunächst Mobilisierung des vollständig in Narbengewebe eingebetteten und durch Narbenzug erweiterten Harnröhrenrestes. Die vertikalen Entspannungsschnitte werden in horizontaler Richtung vereinigt. Dann Plastik der Urethralmündung, so daß diese eben noch für einen gewöhnlichen Katheter passierbar.

Entlassung am 1. Juli 1908 ohne wesentlichen Erfolg. Nachts immer noch ständiger, unwillkürlicher Abgang von Urin, der auch am Tag höchstens $^1/_2$ bis 1 Stunde gehalten werden kann. Am r. unteren Ende

der neuen Vulva eine kl. auf Karzinomrezidiv verdächtige Restistenz.

Abermalige Wiederaufnahme am 12. Oktober 1908.

Pat. kann Wasser noch nicht halten. Dabei hat sie starke Schmerzen an den äußeren Genitalien und im After, aus denen manchmal Blut abgeht.

Urethralmündung für einen kl. Finger durchgängig, pfennigstückgroß, in ihr prolabierte Blasenschleimhaut sichtbar. Ständiges Harnträufeln. Über der Urethralmündung in der Vereinigung der Exzisionsnarben eine eingezogene und sehr empfindliche, mit kl. exulzerierten Knötchen besetzte Stelle. Rechts hinten ein noch auf die hintere Scheidenwand übergreifendes, zweimarkstückgroßes, über die Unterlage hervorragendes, teilweise mit nekrotischen Fetzen belegtes Geschwür von derber Konsistenz und großer Druckempfindlichkeit. Umgebung nicht infiltriert. Inguinaldrüsen nicht geschwellt. Urin enthält viel Eiweiß.

Am 15. Oktober 1908 Umschneidung und Exstirpation dieses zweimarkstückgroßen Ulcus, wobei von der ebenfalls befallenen Rektalwand nur die Mukosa recti erhalten werden kann.

Da an der Radikalität obiger Operation sehr gezweifelt werden muß und außerdem auch die sehr auf Karzinom suspekte Stelle oberhalb der Urethra nicht mit dem Messer angegriffen werden kann, in acht Sitzungen Bestrahlung der äußeren Genitalien mit Röntgenstrahlen. Die bis vor kurzem, besonders beim Sitzen noch bestehenden heftigen Schmerzen werden dadurch angeblich wesentlich gebessert. Objektiv kein Erfolg.

Wie uns ihr Mann mitteilt, ist die am 9. November entlassene Pat. bereits am 30. Dezember 1908 ihrem Leiden erlegen.

## Fall XVII.

R. S., 67 J., Privatierswitwe.

Aufnahme 22. Mai 1908.

Anamnese: Über 40 Jahre verheiratet, mehrere normale Partus. Seit 1887 Menopause.

Pat. befand sich bereits Ende Dezember 1896 über 14 Tage lang in hiesiger Klinik, weil sie schon längere Zeit Brennen beim Wasserlassen hatte und weil ihr insbesondere seit einem halben Jahr beim Urinieren der Harn an den Beinen herunterlief.

Aus dem oberen Teil der leicht klaffenden Vulva ragte damals eine kleine Geschwulst von Hahnenkammförmiger Gestalt. Diese war anscheinend dadurch entstanden, daß die vulvale Schleimhaut an ihrem Übergang auf die Urethra stark ringförmig hypertrophirt war und nun als mehrfach eingekerbter Wulst die Harnröhrenmündung umgab; zwischen den Einkerbungen befand sich massenhaft abgestoßener Epithelbrei. Rechts und l. von der Neubildung befanden sich zwei leichte blutende, erbsengroße Knötchen auf der Vulvaschleimhaut. Die ganzen Genitalien samt der Innenfläche der Oberschenkel waren entzündlich gerötet.

Der Tumor wurde damals in mindestens 1 cm Entfernung umschnitten und exstirpiert. Darauf wurde die Schleimhaut der eröffneten Harnröhre mit der der Vulva durch Naht vereinigt.

Die mikroskopische Untersuchung des exstirpierten Tumors ergab ein gutartiges Papillom, dessen Epithelzapfen nur an einzelnen Stellen geringe Wucherung in die Tiefe zeigten.

Im Jahre 1901 hat dann Dr. Dörfler in Weißenburg abermals gutartige papilläre Exkreszenzen an der Harnröhrenmündung entfernt.

Wie ich den überaus liebenswürdigen Mitteilungen dieses bekannten Arztes und seines Assistenten, des Herrn Dr. Schneider entnehme, war darauf Pat. bei vierteljähriger Untersuchung lange Zeit vollständig gesund. Als sie sich jedoch nach halbjährigem Fernbleiben zum letztenmal wieder vorstellte, mußte sie Dr. Dörfler wegen der jetzigen Erscheinungen sofort der Klinik überweisen. Dabei hat Pat. jetzt erst seit einem Vierteljahr wieder leichte Beschwerden beim Wasserlassen, besonders aber beim Sitzen.

Status: Sehr gut genährte Frau von außerordentlich dickem Fettpolster. Besonders Bauchdecken sehr fettreich.

An der vorderen Vaginalwand l. unterhalb und neben der Urethralmündung ein etwa pflaumengroßer, sehr harter Knoten, der fest mit dem l. absteigenden Schambeinast verwachsen und nur an einer ganz kl. Stelle exulzeriert ist. Die karzinomatöse Infiltration erstreckt sich entlang der nach r. verdrängten Urethra bis zum Blasenhals. Die äußeren Genitalien zeigen überall die Erscheinungen der Kraurosis.

Linke Leistendrüsen geringgradig geschwellt.

Nach Exkochleation und Verschorfung des Tumors erhält Pat. 6 Sitzungen einer je 10 Minuten dauernden Röntgenbestrahlung sowie täglich Sitzbäder mit Kleie. Daraufhin Pat. am 24. Juni 1908 subjektiv wesentlich gebessert entlassen.

Wiedereintritt am 16. November 1908: Pat. kommt angeblich nur zur ihrer Sicherheit, fühlt sich seit ihrer Entlassung sehr gut, hat nur noch ganz geringe Beschwerden (etwas Brennen beim Wasserlassen). Nach

weiterer 10maliger Bestrahlung ohne Änderung des objektiven Befundes entlassen.

Wie mir weiterhin Herr Dr. Schneider-Weißenburg in seiner überaus großen Liebenswürdigkeit mitteilt, traten Anfang 1909 bei der Pat. infolge ringförmiger Umwucherung der Urethra durch Karzinommassen Stenosenerscheinungen auf, die im Juni so stark wurden, daß auch eine Katheterbehandlung nicht mehr durchgeführt werden konnte und Dr. Dörfler im Weißenburger Krankenhaus eine Blasenfistel anlegen mußte. Dabei zeigte sich, daß die Blase selbst in ihren Ausgangspartien auch schon krebsig infiltriert war.

Wie ich mich anläßlich eines Besuches Anfang März 1910 selbst überzeugen konnte, wurde auch bald die Vagina in ein hartes, starres Rohr verwandelt, das kaum mehr für einen Finger durchgängig war. Mit diesem bildete das Parametrium samt Urethra ein einziges Infiltrat, das mit seinen Ausläufern bis zur Inguinalbeuge reichte und auch die Circumfrenz des Mastdarms ergriffen hatte, so daß daraus bereits beträchtliche Obstipationserscheinungen resultierten.

In einem auffallenden Gegensatz zu diesem bedauernswerten Zustand war das Allgemeinbefinden ganz befriedigend (Dank ziemlich hoher Morphiumdosen!) und die Ernährung ausgezeichnet, ja zeigte direkt ein überreichliches Fettpolster.

Seit ihrer Entlassung aus dem Weißenburger Krankenhaus Ende April 1910 setzte sich der Prozeß noch mehr auf die Blase fort, die allmählig nahezu vollständig von Krebsknoten durchwuchert war. Stärkere katarrhalische Erscheinungen konnten lange Zeit durch tägliche Spülungen mit Borwasser hintangehalten werden.

Anfang September trat dann plötzlich hohes Fieber auf mit Schüttelfrösten, Remissionen und vorübergehenden Somnolenzerscheinungen, was auf doppelseitige Pyelitis (hoher Eiweißgehalt) infolge Kompression der Uretherenmündungen durch karzinomatöse Wucherungen zurückgeführt werden mußte. Trotzdem nach 10 Tagen wieder sämtliche urämischen Erscheinungen samt Fieberattaken geschwunden! Große (Mo!-) Euphorie! Anfang Oktober dann abermals eine Pyelitisattake von 5 Tagen, die nach weiterer leichter Besserung am 20. Oktober vollständig in Urämie umschlug. Urinsekretion stagnierte. Krämpfe und Somnolenz nahmen zu. Am 25. Oktober 1910 endlich Exitus.

Die Sektion dieses sehr interessanten Falls durfte leider nicht ausgeführt werden.

## Fall XVIII.

K. M., 57 J., Kirchnersfrau.

Aufnahme: 3. Juni 1908.

Anamnese Seit 37 Jahren verheiratet. Ein normaler Partus im Jahr 1874. Menostase seit 5 Jahren.

Vor ca. eineinhalb Jahren bekam Pat. an der Vulva ein zuerst erbsen- dann allmählich kirschgroßes Knötchen, das stets gerötet und entzündet war. Der ein Jahr später deswegen konsultierte Arzt verordnete Salbe, worauf das Knötchen geschwürig geworden sein soll. Die Geschwürsfläche griff bald weiter um sich, wurde schwammig und hat jetzt etwa Talergröße erreicht. Beim Wasserlassen hat Pat. sehr starke brennende Schmerzen daran. Auch will sie seit 8 Wochen um 10 Pfund abgenommen haben.

Status: Ausgezeichneter Ernährungszustand, sehr stark entwickeltes Fettpolster.

Große Schamlippen äußerst atrophisch, kleine fehlen vollständig. Links am Damm, nach unten bis auf 1 cm an den Anus, nach oben bis zur Mitte der Vulva reichend ein flaches, mit schmierigem Eiter belegtes Ulcus von ungefähr Dreimarkstückgröße, dessen Grund und Ränder derb infiltriert sind. Auf seiner Unterlage ist das Ulcus gut verschieblich. An der untersten Stelle überschreitet die Infiltration nach r. die Mittellinie. Vorn an der Gegend der Clitoris kl. Epitheldefekte mit exulzeriertem Grund.

Die ganze Vulva ist mit weißglänzendem Epithel bedeckt. Auch die Vaginalschleimhaut vollständig weiß und glänzend. Aus der Vagina sehr starker, gelblich eitriger Fluor.

Nur in l. Leistenbeuge derb infiltrierte Drüsen nachweisbar.

Pathologische Diagnose: Carcinoma vulvae et glandul. inguin. sinistr. Kraurosis. Epitheldefekte der Clitoris. Vaginitis atrophicans.

Operation am 5. Juni 1908: Zunächst Umschneidung der Vulva von innen her am Scheideneingang, wobei vorderer Schnittrand noch etwa $1^1/_2$ cm von Urethralmündung enfernt bleibt. Das Karcinom weit nach außen und in die Tiefe herausgetrennt sowie die ganze Vulva samt den großen Labien bis in die Gegend der Clitoris in einem einzigen Stück entfernt. Sodann überall Vereinigung der äußeren Haut mit der Schleimhaut durch eine große Anzahl von Drahtknopfnähten, wobei namentlich die Urethra an ihrem richtigen Platz fixiert wird.

Hierauf Exstirpation der beiderseitigen Leistendrüsen. Dabei stellt sich links heraus, daß in der Tiefe unter der hinteren Faszie dicht auf den gr. Schenkel-

gefäßen je eine etwa pflaumen- und bohnengroße Lymphdrüse sitzt, welche samt dem umgebenden Fettgewebe entfernt werden. Rechts dagegen gelingt es nicht, Lymphdrüsen aufzufinden.

Weiterer Verlauf: Zunächst stark eitrige Sekretion der Vulva- und besonders der l. Leistenwunde. Heilung per granulationen, die am 8. Juli fast vollendet, so daß Pat. nach Hause entlassen werden kann. Am unteren Winkel der sonst glatten Vulvanarbe eine kleine Resistenz, die für ein Rezidiv sehr verdächtig ist

Wie wir in überaus liebenswürdiger Weise von Herrn Dr. Rüdel in Heilsbronn benachrichtigt wurden, ist die Pat. am 10. Mai 1909 an Karzinommetastasen gestorben. Und zwar waren solche zunächst am unteren Winkel der Vagina, dann späterhin auch am oberen Winkel und gingen von hier aus in großer, breiter Ausdehnung subkutan und innerhalb der Cutis nach l. über die Bauchhaut und den l. Oberschenkel, der zusehens ödematöser und dicker wurde. Keine besondere Komplikationen.

## Fall XIX.

H. M., 66 J., Gastwirtsfrau.

Aufnahme 14. Dezember 1908.

Anamnese: Seit 43 Jahren verheiratet. 5 normale Partus, letzten vor 33 Jahren, Menostase seit 50. Jahr.

Früher manchmal Brennen beim Wasserlassen bemerkt. Seit einem Vierteljahr will Pat. ständig brennende und juckende Schmerzen an den äußeren Geschlechtsteilen verspüren, sowie seitdem dortselbst auch eine Schwellung bemerkt haben.

Status: Starke Adipositas, besonders Bauchdecken sehr fettreich.

Große Labien sehr fettarm, kl. fehlen vollständig. Die Haut um den Introitus und vorn an der Clitoris glatt, glänzend und weißlich verfärbt. Die Stelle der Clitoris nimmt ein ca. pfennigstückgroßes Ulcus mit zackigen Rändern und infiltriertem Grund ein. Links neben ihm ein warzenförmiges, oberflächlich ebenfalls exulzeriertes, erbsengroßes Gebilde. Ferner befindet sich in der Mitte des l. gr. Labiums an seiner Innenseite noch ein pfennigstückgroßes, gegen die Umgebung scharf abgegrenztes Ulcus, das sich über dieselbe etwas erhebt, in der Mitte schmierig belegt und in toto infiltriert ist. Die drei Ulcera sind sämtlich auf ihrer Unterlage leicht verschieblich. Introitus vaginae ungefähr für 2 Finger durchgängig.

Inguinaldrüsen infolge des starken Fettpolsters nicht deutlich zu tasten, anscheinend nur l. einige vergrößerte Knoten fühlbar.

Pathologische Diagnose: Carcinoma clitoridis et vulvae. Kraurosis vulvae.

Operation am 16. Dezember 1908.

Zunächst auf beiden Seiten Ausräumung des inguinalen Fettbindegewebes durch halbmondförmigen Querschnitt dicht über der Symphyse bis je zum Leistenkanal. In den ausgeräumten Fettbindegewebsmassen beim Durchschneiden zahlreiche, kleine, nicht karzinomatös erscheinende Lymphdrüsen sichtbar. Nach Vernähung dieses großen Defektes Exstirpation der ganzen Vulva samt Labien, Frenulum und einem großen Teil des Mons veneris. Bei der Abtragung des letzteren fällt insbesondere die derbe, narbige Beschaffenheit der Haut und des Unterhautzellgewebes auf, welche auf

ausgedehnte frühere Entzündungsprozesse schließen läßt. Auch dieser Wunddefekt in toto durch Naht geschlossen.

Entlassung am 10. Januar 1909 nach glattem primärem Heilungsverlauf ohne Anzeichen von Rezidiv.

Wiedereintritt am 9. Dezember 1909: Nach ihrer Entlassung beschwerdefrei bis vor 12 Tagen, wo Pat. in der rechten Leistengegend eine Wunde bemerkt haben will.

Urin trüb, frei von Zucker und Eiweiß.

In der linken Leistenbeuge eine über wallnußgroße, harte, wenig verschiebliche Drüse palpabel. Ganze r. Inguinalgegend ausgefüllt von derben, harten, unbeweglichen Drüsen. In der Narbe selbst ein für eine Erbse durchgängiges, rundes Loch. An der Vulvanarbe und deren Umgebung keinerlei Rezidiv nachweisbar.

Ut aliquid fiat, am 11. Dezember Ausschabung der Fistelöffnung (mikroskopisch karzinomatöses Gewebe); Rezidiv absolut inoperabel.

Entlassung der Pat. am 8. Januar 1910 auf deren eigenen Wunsch. Exkochleationswunde sieht gut aus. Trichter mit Granulationen ausgefüllt, welche noch stark sezernieren.

Wie uns mitgeteilt wird, ist Pat. am 22. April 1910 ihrem Leiden erlegen.

## Fall XX.

K. K., 63 J., Sägersfrau.

Aufnahme 23. Januar 1909.

Anamnese: Seit 38 Jahren verheiratet. 4 Spontangeburten, letzte vor 31 Jahren. Menostase mit 33 Jahren.

Seit etwa einem Jahr verspürt Pat. besonders beim Wasserlassen heftig brennende Schmerzen an den äußeren

Genitalien. Seit etwa 6 Monaten bemerkt sie daselbst auch die Bildung eines Geschwüres. Sie machte auf Anraten der Hebamme und später auch auf Verordnung des Arztes Einreibungen mit Salbe und feuchte Überschläge, ohne daß irgend welche Besserung eintrat. Deswegen wurde sie vom behandelnden Arzt schließlich der Klinik überwiesen.

Status: Überall, besonders am Abdomen sehr dickes Fettpolster. Starker Hängebauch. Rechtsseitige Lungenspitzentuberkulose.

Vulva geschlossen. Am l. gr. Labium etwas unterhalb der vorderen Commissur ein ca. markstückgroßes Ulcus mit gereinigtem Grund und glattem, derb infiltriertem Rand. Die einander zugekehrten Flächen der großen Labien sind mit weißglänzender, glatter Haut bedeckt. Kleine Labien und Clitoris fehlen vollständig. Das ganze Gewebe sehr straff. Seine Betastung äußerst schmerzhaft.

Inguinaldrüsen l. etwas geschwellt, r. anscheinend vollständig frei.

Pathologische Diagnose: Carcinoma labii majoris sinistr. Infiltratio glandul. inguin. sinistr. Kraurosis vulvae.

Operation am 25. Januar 1909. Zunächst in beiden Inguinalbeugen Entfernung des ganzen Fettes samt Drüsen bis hinein in den Schenkelkanal, wobei l. ein ca. haselnußgroßer und einige kleinere, r. nur zwei kl. Lymphknoten gefunden werden. Nach Vernähung der Leistenwunden Exzision der ganzen Vulva. Auch Schluß des großen Defektes durch Naht.

Entlassung am 27. März 1909 nach lang dauernder und stark eitriger Sekretion der beiden Inguinalwunden sowie des oberen Drittels der Vulvawunde,

wobei über 8 Tage lang sogar ein von der l. Leiste ausgehendes Erysipel der ganzen Glutealgegend bestanden hatte. Bei der Entlassung sämtliche Wunden gut verheilt. Nirgends eine Resistenz feststellbar.

Wiedervorstellung Mitte März 1910: Pat. fühlt sich seit der Operation sehr wohl. Nur sollen ab und zu einmal die äußeren Geschlechtsteile entzündlich anschwellen und dann sehr stark jucken. Ausfluß besteht angeblich nicht.

Über der Symphyse stark gewulsteter Panniculus adiposus. Die Narben an Vulva und Inguinalbeugen tadellos und ohne jegliches Anzeichen von Rezidiv verheilt. Auch sonst weder in der Scheide noch an den äußeren Genitalien irgendwo eine Resistenz durchfühlbar.

Sehr starke Kraurosis vulvae, weswegen die Untersuchung ziemlich schmerzhaft ist.

Rechtsseitige Lungenspitzentuberkulose ausgeheilt.

Am 21. September 1911 teilt uns die Pat. auf Befragen mit, daß die Heilung immer noch eine gute geblieben und daß keinerlei Anzeichen von einer neuen Geschwulst zu sehen seien.

## Fall XXI.

H. S., 59 J., Unterhändlerswitwe.

Aufnahme 1. März 1909.

Anamnese: 29 Jahre verheiratet, 4 Spontangeburten, letzte im Jahr 1877. Menopause seit 1898.

Seit ca. einem Jahr muß Pat. häufiger wie früher Wasser lassen. Da der Zustand sich in letzter Zeit noch verschlimmerte, sucht sie den Arzt auf, der sie hierher verwies. Schmerzen bestehen nicht.

Status: Guter Ernährungszustand, mäßiges Fettpolster. Gewicht 130 Pfund.

Kleine Labien nur angedeutet. Die Haut über ihnen und an der Innenseite der großen Labien glatt und glänzend. Fossa navicularis stark ausgebildet und gerötet. Um die Urethralmündung, auf die Innenfläche des l. kl. Labiums übergreifend, ein ca. markstückgroßes, über die Oberfläche etwas hervorragendes Ulcus, rund, mit frischen Granulationen bedeckt, an einzelnen Stellen etwas schmierig belegt. Die Umgebung ist besonders nach der Tiefe zu derb infiltriert. Die Verschieblichkeit gegen den Arcus pubis scheint auf der rechten Seite etwas gehemmt.

Die Leistendrüsen sind beiderseits bis auf Wallnußgröße geschwellt.

Operation am 3. März 1909: Zunächst in beiden Inguinalbeugen Ausräumung von Fett- und Drüsengewebe bis herunter zur Fossa ovalis und Einlegen eines Xeroformdochtes daselbst. Dann Umschneidung des die Urethra umgebenden Karzinoms im Gesunden sowie Präparation desselben in die Tiefe, wobei sich zeigt, daß fast die ganze Länge der Urethra in Karzinomgewebe eingebettet ist. Der Tumor wird mit der Urethra ca. $^1/_2$ cm entfernt von deren Austritt aus der Blase abgetragen. Tamponade der Wundhöhle. Dauerkatheter.

Entlassen am 24. April 1909. Periurethrales Wundbett per granulationem geschlossen. Orificium urethrae etwas gerötet, wenig infiltriert. Beide Inguinalwunden nach starker Eiterung und teilweiser Nekrose der Wundränder mit tiefer Einziehung der benachbarten Hautpartien vernarbt. Nachts immer noch unfreiwilliger

Urinabgang, tagsüber konnte Pat. das Wasser auf kurze Zeit halten.

Wiedervorstellung Mitte März 1910: Bei Nacht kann Wasser höchstens zwei-, bei Tag oft 3—4 Stunden gehalten werden. Infolge des häufigen Urinierens Brennen in der Gegend der Urethralmündung. Schmerzen bestehen nicht. Seit etwa 7—8 Wochen bemerkt Pat. an den äußeren Genitalien wieder eine neue, noch nicht aufgebrochene Geschwulst.

In den beiden tief eingezogenen Inguinalnarben keinerlei Resistenz nachweisbar. Links neben der Urethra an der Stelle, wo seiner Zeit die Tamponade stattgefunden hat, haben sich drei Rezidivknoten gebildet, von denen der eine zwetschgengroß und fest mit dem l. Schambeinast verwachsen ist. Die beiden anderen Knoten befinden sich l. davon und sind noch etwas beweglich, aber auch sehr derb. Urethralmündung erst nach längerem Suchen r. in der Tiefe zwischen größerem Tumor und r. Schambeinast auffindbar.

Wie uns die Verwandten mitteilen, ist die Frau am 9. April 1911 nach 24wöchentlichem, qualvollem Leiden an Scheiden- und Harnröhrenkrebs gestorben.

## Fall XXII.

N. M., 79 J., Drechslermeisterswitwe und Hebamme. Aufnahme 1. September 1909.

Anamnese: 7 spontane Geburten. Menostase seit 50. Jahr.

Pat. hat seit längerer Zeit Brennen beim Wasserlassen. Seit einem halben Jahr geht angeblich manchmal etwas Blut aus den Genitalien ab. Seit einem Vierteljahr bemerkt Pat. eine Geschwulst aus den äußeren Geschlechtsteilen hervortreten, die immer mehr

anwuchs und von ihr stets für einen Gebärmuttervorfall gehalten wurde. Pat. sucht die Klinik auf, weil ihr dieser Tumor beim Sitzen Beschwerden macht. Abmagerung nicht bemerkt; keine ausgesprochenen Schmerzen!

Status: Leidlich gutes Aussehen, mäßiges Fettpolster. Im Urin etwas Eiweiß.

Zwischen den großen Labien ragt eine wurstförmige Geschwulst von roter, granulierter und feuchter Oberfläche hervor. Diese erstreckt sich von der Clitoris über die ganze Innenseite des r. kl. Labiums, ergreift die Umgebung der Urethra, deren Mündung nicht sichtbar ist, und geht noch auf den oberen Teil des l. kl. Labiums über. Mit dem Scheideneingang schneidet der Tumor ab.

Leistendrüsen beiderseits stark geschwollen.

Pathologisch-anatomische Diagnose: Carcinoma clitoridis et vulvae. Intumescentia glandular. inguin. dextr. et sinistr.

Operation am 6. September 1909: Vulva umschnitten und Labien samt Clitoris vom Knochen abgelöst. Resektion der vollständig in der Geschwulst eingebetteten Urethra mit Erhaltung des Sphinkters. Auf eine radikale Exstirpation des Tumors wird verzichtet, da in diesem Fall die ganze Urethra und ein Teil der Blase entfernt werden müßte. Nach Tamponade der Wundhöhle dieselbe teilweise durch Naht geschlossen. Inguinaldrüsenexstirpation unterbleibt, da es sich sowieso nicht um eine Radikaloperation handelt.

Weiterer Verlauf: Nach 8 Tagen Wunde gut verheilt. Schmerzen beim Wasserlassen, das nie unfreiwillig abgeht. Darauf eine viermalige Röntgenbestrahlung mit mittelstarker Röhre von je 5 Minuten

Dauer und in einem Abstand von 20 cm. Nachdem Pat. eine Woche lang vollständig beschwerdefrei war und sich subjektiv sehr wohl gefühlt hat, am 2. Oktober entlassen.

Wie uns vom Stadtmagistrat Windsheim mitgeteilt wird, ist die Frau bereits am 17. Dezember 1909, also nur $2^1/_2$ Monat später an Herzwassersucht (?) gestorben.

## Fall XXIII.

Z. B., 52 J., Brauers- und Ökonomenfrau.

Aufnahme 7. September 1909.

Anamnese: Seit 26 Jahren verheiratet. 5 normale Partus, letzter vor 13 Jahren. Menostase seit Februar 1908.

Pat. hatte über 4 Jahre sehr starkes Jucken und Brennen an den äußeren Geschlechtsteilen, das zur Zeit des Regelverlustes besonders stark gewesen sein soll. Im Frühjahr vorigen Jahres bemerkte sie dann, daß sich an der l. kl. Schamlippe eine Geschwulst bildete, die ziemlich langsam wuchs. Der aus Schamgefühl erst ein Dreivierteljahr später konsultierte Arzt überwies die Pat. zur Operation in das Krankenhaus Bayreuth. Nach der liebenswürdigen Mitteilung des dortigen Oberarztes Herrn Hofrat Dr. Landgraf bestand damals am l. Labium minus ein bohnengroßes Epithelion ohne Drüsenmetastasen. Deswegen wurden auch nur die beiden kl. Schamlippen entfernt, von einer Drüsenausräumung aber Abstand genommen. Die Operation erfolgte am 20. November 1908.

Seit Juni dieses Jahres bildete sich nun eine Geschwulst in der l. Leistenbeuge und Pat. bekam bald darauf an dieser Stelle starke stechende Schmerzen. Wiederum weil sie sich genierte, ging Pat. deswegen

erst vor einigen Tagen zu einem Arzt in die Stadt, der Umschläge verordnete. Da jedoch diese nichts halfen, zog sie nach kurzer Zeit noch einen weiteren Medicus zu Rate, der Pat. sofort der Klinik überwies.

Status: Guter Ernährungszustand.

Vulva zeigt an Stelle der kl. Labien breite, weiß glänzende Narben. Auch die Innenflächen der gr. Schamlippen bieten kraurotische Veränderungen dar. Im Septum rectovaginale fühlt man eine bohnengroße Drüse. Retroflexiv uteri. Descensus vaginae.

In der l. Leistenbeuge eine hühnereigroße Geschwulst, welche bereits teilweise abscediert zu sein scheint. Auf Inzision des Tumors entleert sich aber kein Eiter. Man kommt in schwammig nekrotisches Gewebe. Rechte Leistendrüsen bohnengroß geschwellt.

Pathologische Diagnose: Karzinommetastasen beiderseitiger, besonders aber der l. Leisten- und Schenkeldrüsen. Kraurosis vulvae.

Operation am 11. September 1909: Die Inguinaldrüsen der l. Seite werden von oben her stumpf ausgelöst, wobei die ganz in Tumormassen eingebettete Vena femoralis unterbunden werden muß. Es gelingt auch, die am Schambeim sitzenden Drüsen frei zu bekommen, ohne daß Drüsensubstanz zurückbleibt. Nach Einführung eines Gazetampons in die Tiefe das ganze Wundbett durch mehrere Nähte verkleinert.

Ausschälung der r. Inguinaldrüsen wesentlich einfacher, gelingt vollständig mit Schonung der großen Gefäße.

Weiterer Verlauf:

Linkes Bein zeigt noch am gleichen Abend starke Blaufärbung und ist am 16. November von der Mitte des Unterschenkels nach abwärts vollkommen kalt und

gefühllos. Beide Leistenwunden sezernieren abscheulich stinkendes Sekret.

Am 20. November muß Pat. zur Amputation des l. Unterschenkels in die chirurgische Klinik verlegt werden, wo sich die schwer septischen Erscheinungen noch verschlimmern.

Auf dringenden Wunsch bald darauf nach Hause entlassen, ist die Frau dortselbst bereits am 17. Oktober 1909 gestorben.

## Fall XXIV.

E. M., 46 J., Zimmermanns- und Ökonomenfrau.

Aufnahme 9. Dezember 1909.

Anamnese: Seit 20 Jahren verheiratet, 4 Spontanpartus, letzter vor 12 Jahren. Menses dreiwöchentlich von je achttägiger Dauer, besonders in jungen Jahren sehr schmerzhaft. Im Januar 1909 blieb Periode zwei Monate aus und setzte dann im März 1909 besonders stark und schmerzhaft ein. Letzte Menses vor 3 Wochen.

Seit einem Jahr leidet Pat. an mit Brennen verbundenem Ausfluß aus den äußeren Genitalien. Vor 9 Wochen wurde sie von Bezirksarzt Dr. Dörfler in Weißenburg wegen eines daselbst bestehenden Geschwürs operiert.

Wie ich von diesem und seinem Assistenten Herrn Dr. Schneider in entgegenkommender Weise erfahren habe, handelte es sich damals um ein ca. pfennigstückgroßes, plaque muqueuse-artig aussehendes Ulcus an der Innenfläche der l. gr. Labie nahe der hinteren Kommissur, das auf vollständig verhärtetem Grund aufsaß. Außerdem waren über die ganze linke Labie kleine, harte, bis erbsengroße Knötchen verstreut und in der l. Inguinalgegend Drüsenmetastasen nachweisbar. Deswegen

wurde am 9. Oktober 1909 von Dr. Dörfler das ganze l. gr. Labium samt dem linksseitigen Leistendrüsenpaket entfernt. Die mikroskopische Untersuchung durch Herrn Prof. Dr. Merkel in Erlangen stellte damals ein zum Teil verhornendes, zum Teil weiches Plattenepithelkarzinom mit vielen Kernteilungsfiguren fest. Trotz der Kleinheit des Ulcus war die karzinomatöse Infiltration damals schon sehr ausgedehnt. Die kl. Hauterhabenheiten in der Umgebung des Ulcus ließen sich als krebsig infiltrierte Lymphwege erkennen, die weit unter der normalen Haut sich im subkutanen Bindegewebe vorschoben.

Pat. kommt jetzt in die Klinik, weil bald nach der Operation wieder massenhaft neue Knötchen an der operierten Stelle aufgeschossen sein sollen.

Status: Mittlerer Ernährungszustand. Fettpolster mäßig entwickelt.

Vulva klafft. An Stelle der l. gr. und kl. Labie eine ca. 10 cm lange Narbe, die besetzt ist von einer Anzahl bis zu zwei kirschkerngroßer, derber, nicht druckempfindlicher Knötchen. Rechte Labien ohne Befund.

In der l. Inguinalgegend eine frisch verheilte, sich sehr derb anfühlende Narbe, durch die sich keine Drüsen durchtasten lassen. In der r. Leistenbeuge eine Anzahl geschwellter Lymphknoten.

Pathologische Diagnose: Carcinoma recidivum vulvae inop. Metastases glandul. inguinal. dextrarum.

Weiterer Verlauf: Pat. bekommt täglich Sitzbäder. Außerdem wird die Vulva jeden zweiten Tag mit Röntgenlicht (weiche Röhre, 35 cm Abstand) bestrahlt.

Bei der Entlassung am 11. Januar 1910 ist das Karzinom durch die Bestrahlung eher ungünstig als günstig beeinflußt. Die Knötchen sind entschieden gewachsen, die größten bis zu Pflaumengröße.

Pat. ist am 4. Juli 1910 an diffuser Karzinose der Vulva nebst Metastasen in den Leisten gestorben. Wie uns die Tochter mitteilt, ist das Leiden von der Entlassung ab bis Mitte Februar 1910 gleich geblieben, hat sich aber darnach sehr rasch verschlimmert.

---

Suchen wir aus diesen Krankengeschichten uns ein zusammenfassendes klinisches Bild zu konstruieren, so springt zunächst die Tatsache in die Augen, daß das Vulva-Karzinom eine ausgesprochene Erkrankung des höheren Alters ist. Zur besseren Übersicht sei mir gestattet, diesen Befund nach dem Muster Tellers durch eine kleine Kurve zu veranschaulichen.

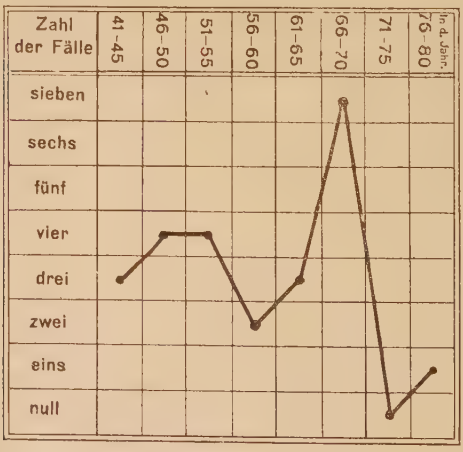


Wie bei Teller findet sich auch bei uns eine größere Zahl d. i. fast ein Drittel der Fälle in dem

Alter zwischen 66 und 70 Jahren; über zwei Drittel der Frauen gehören dem fünften und sechsten Dezennium an. Ähnliche Resultate bekommen in ihren Zusammenstellungen auch Schwarz, Lutzemberger, Kalle, Werthmann und andere, bei denen etwa 60 % aller Fälle auf diesen Zeitraum treffen. Nur Le Fleux und Pozzi bezeichnen das Vorkommen zwischen 40 und 60 Jahren als das häufigere.

Unsere älteste Frau zählt über 79 Jahre. Und Goldschmidt schreibt, daß über das 80. Jahr hinaus überhaupt noch kein Fall von Vulvakarzinom beobachtet sei. In Erwägung dieses Ergebnisses müssen wir seiner Ansicht beipflichten, daß jenseits obiger Altersgrenze sich das Gewebe der äußeren Genitalien nicht mehr die Generationskraft zu erhalten scheint, ein so zellreiches Produkt wie das Karzinom hervorzubringen.

Wenn auch bei unserer Seniorin unter den Patientinnen vermutlich der Tumor primär ebenso wie bei einer 68-, 66- und 65jährigen von der Clitoris ausgegangen ist, so möchte ich mich doch nicht der Behauptung Werthmanns unbedingt anschließen, daß das Clitoriskarzinom vorwiegend die Erkrankung des höheren Alters ist, die die Genitalien meist erst nach Aufhebung der geschlechtlichen Tätigkeit befällt. Denn wir finden unter unseren Frauen gerade mehrere jüngere Vulva-Carcinome mit primärem Sitz der Erkrankung an der Clitoris, so insbesondere bei unseren beiden jüngsten Fällen X und XIV mit 44 und 45 Jahren.

Was das früheste Alter dieser Krebse betrifft, galten eine 31jährige Patientin von Charles West (erkrankt nach Sturz auf Stuhlkante) und eine 30jährige von Schwarz lange Zeit wegen ihrer Jugend als sehr große und einzig dastehende Ausnahmen. Daß heute

jedoch der Ausspruch Hildebrandts, in jugendlichen Jahren komme das Vulvakarzinom überhaupt nicht vor, keineswegs mehr zu Recht besteht, zeigt bereits 1894 Lutzemberger, nach dessen Angabe die Vulvakrebse in den ersten drei Jahrzehnten etwa 3,5 % aller Fälle ausmachen. Im Anschluß an seine Literaturzusammenstellung schildert er selbst die Beobachtung der Erkrankung bei einer 25jährigen Virgo. Mertz veröffentlicht zwei Fälle, die Patientinnen von 22 und 16 Jahren betreffen, Bjorkquist einen solchen bei einem 21jährigen Mädchen. Fritsch erwähnt in seinem Lehrbuch der Frauenkrankheiten eine von O. Seitz beobachtete 18jährige, bei der das Vulvakarzinom zuerst für einen Lupus gehalten worden war. Und Le Fleux und Lörrich schreiben sogar je von einem 5jährigen Kind. Lörrich besprach seinen Fall, bei dem Saint Germain den Tumor exstirpiert hat, ausführlicher in der gynäkologischen Sektion des ungarischen Ärztevereins.

Bezüglich des Allgemeinstatus unserer Patientinnen fällt uns auf, daß es sich meist um Frauen in sehr gutem Ernährungszustand handelt. Dreizehn davon haben außerordentlich fettreiche Bauchdecken, so daß der Nabel trichterförmig eingezogen ist und ein mehr oder minder ausgesprochener Hängebauch, besonders stark in Fall XX, besteht. Viermal haben wir mittleren, dreimal reduzierten Ernährungszustand und nur viermal ausgesprochene Kachexie zu verzeichnen. Dabei ist aber zu beachten, daß gerade in letzteren Fällen neben stark fortgeschrittener Lokalerkrankung auch noch mehrmals eine floride Tuberkulose der Lungen und sonstiger Organe bestand, so besonders in den Fällen V und VI, die zur Autopsie kamen, in Fall X, bei dem die Tbc nach Exstirpation des Ca abheilte,

und in Fall II, der über 8 Jahre nach der Operation vollkommen rezidivfrei an seiner Lungenphthise starb.

Außerdem haben unsere Patientinnen meist noch einen alles eher als intakten Herzmuskel aufzuweisen. Zehnmal haben wir, und zwar insbesondere bei den älteren, fettsüchtigen Frauen eine ausgesprochene Myokarditis mit all ihren Folgerscheinungen zu verzeichnen. Auch Stoeckel weist auf diesen oft Verderben bringenden Symptomenkomplex hin.

Um nun zu den Hauptmerkmalen des Vulvakarzinoms selbst überzugehen, so wäre hier vor allem einmal die Frage nach dem primären Sitz zu erörtern. Leider war in unseren Fällen die Karzinom-Erkrankung bei der Aufnahme meist schon zu weit vorgeschritten und ausgebreitet, als daß die erste Lokalisationsstelle noch überall mit Sicherheit erkannt werden konnte. Soweit feststellbar, nahm das Karzinom bei uns seinen Ausgangspunkt:

„einmal bestimmt von der rechten gr. Labie (aus erbsengr. Geschwulst)

„einmal bestimmt von der r. Interlabialfalte (aus warzenförmigem Gebilde)“

„einmal wahrscheinlich vom r. kl. Labium“

„fünfmal vom l. gr. Labium und zwar dreimal von der Innenseite desselben“

„dreimal wahrscheinlich von der l. Interlabialfalte.

„einmal vom l. kl. Labium“

„einmal von der hinteren Commissur (links neben der gr. Labie)“

„viermal sicher und dreimal wahrscheinlich von der Clitoris“

„dreimal von dem periurethralen Gewebe“

„einmal nicht zu ermitteln, da ganze Vulva in Karzinommasse umgewandelt (F. V.).“

Auch in den Zusammenstellungen der bisherigen Literatur hatte die Erkrankung meist schon eine so bedeutende Ausdehnung gewonnen, ehe sie zu Gesicht der Ärzte kam, daß der Ausgangspunkt nur schwer bestimmt werden konnte.

Lutzemberger fand unter 105 Fällen den primären Sitz am

| | | | |
|---|---|---|---|
| Labium maj. dextr. | 45 × | Clitoris | 20 × |
| Labium maj. sinitr. | 14 × | Kommissuren | 8 × |
| Labia minora | 10 × | Periurethral. Gewebe | 2 × |

und Goldschmidt unter seinen 214 Fällen am

| | | | |
|---|---|---|---|
| Labium majus | 45 × | Kommissuren | 7 × |
| Labium minus | 21 × | Clitoris | 24 × |
| Interlabialfalte | 4 × | Periurethral. Gewebe | 16 × |
| Barthol. Drüse | 6 × | | |

Im Gegensatz zu Lutzemberger, Goldschmidt, Schulze und verschiedenen anderen Autoren, bei denen gerade die rechte Vulvaseite höher besteuert ist, sehen wir nur dreimal die rechte, zehnmal aber die linke äußere Genitalhälfte von Karzinom primär befallen.

Gleich Goldschmidt finden jedoch auch wir in der weitaus größeren Mehrzahl der Fälle das Labium majus und zwar die Innenseite desselben als Ausgangspunkt.

Der Anschauung Kopperts, der auf Grund seiner Zusammenstellungen die zwischen gr. und kl. Labien gelegenen Talgfollikel zur Entstehung von Krebs für besonders prädestiniert hält, wird unser Befund in vier Fällen gerecht. Freilich muß nochmals bemerkt werden, daß wir dieses wie auch unsere anderen auf den primären Sitz bezüglichen Resultate teilweise nur auf die anamnestischen Angaben sowie auf unsere Kenntnis

von der Funktion des später noch ausführlicher beschriebenen Lymphgefäßsystems stützen können.

Den Ausgang von der nach Angabe der Literatur oft als Prädilektionsstelle beliebten hinteren Kommissur konnten wir nur in einem Fall feststellen.

An der auch nach Goldschmidt und Veit am wenigsten gefährdeten Bartholinischen Drüse haben wir keine einzige Erkrankung aufzuweisen.

Wie uns Goldschmidt mitteilt, ist der erste Sitz eines Karzinoms an dieser Stelle im Jahre 1880 von Sinn angegeben und seitdem sind im ganzen nur 7 einwandfreie derartige Fälle in der Literatur genauer beschrieben. Charakteristisch sei

1. der Sitz der Geschwulst am unteren Drittel der gr. Labie mit Hervorwölbung derselben in den Scheideneingang,
2. die Lage der Geschwulst in der Substanz der gr. Lippe mit darüber verschieblicher normaler Haut,
3. die Durchgängigkeit des Ausführungsganges für eine Borste oder gar Erweiterung desselben,
4. der Nachweis von unverändertem, charakteristischem Drüsenparenchym inmitten der Geschwulstmassen.

Die Klitorisgegend erkrankt nach der Meinung Küstners und Goldschmidts nur sehr selten primär. Schulze konnte in 30 Jahren nur fünf, Engström und Schmidtlechner in 20 Jahren, Björkquist gar in 25 Jahren nur 2 Fälle beobachten.

Kalle und Werthmann dagegen halten die Clitoris für einen besonders beliebten und häufigen Ausgangspunkt von Karzinom, der als solcher weit vor dem an

den gr. Labien rangiert. Auch in unseren Fällen nimmt die Clitoris als primärer Sitz mit fast einem Drittel eine bevorzugte Stelle ein.

Vom periurethralen Gewebe läßt sich bei unseren Patientinnen der Ausgang dreimal nachweisen, d. i. in einem Achtel der Erkrankungen. Ein häufigeres Auftreten finden wir auch bei den anderen Autoren nicht, trotzdem nach Kopperts Ansicht das Karzinom gern seinen Ausgangspunkt an der Grenze zweier verschiedener Epithelspezies nimmt, wie wir sie ja doch am Orificium urethrae externum aufzuweisen haben.

Denn natürlich nur die an der vulvaurethralen Epithelgrenze entstehenden Krebserkrankungen können in das Gebiet der Vulvakarzionome gerechnet werden. Darin besteht das große Unterscheidungsmerkmal gegenüber den von der Harnröhrenschleimhaut selbst ausgehenden bösartigen Wucherungen.

Trotzdem wurden früher beide so grundverschiedenen Krebsarten stets durcheinander geworfen und bald bei dem Gebiet der Vulva-, bald bei dem der Urethral-Karzinome ohne nähere Auswahl abgehandelt. Und obwohl Riberi bereits 1844 als erster von Turin aus auf die charakteristischen Merkmale des Periurethralkrebses hinweist, und später insbesondere noch v. Winkel und Melchiori die Unterschiede eingehender präzisieren, macht doch Schwarz 1893 in seiner sonst so ausgezeichneten Arbeit noch gar keine Trennung zwischen beiden Karzinomarten. Dabei sind von seinen sechs Fällen höchstens der vierte und der letzte reine Periurethralkrebse; alle anderen gingen sicher von der Harnröhrenschleimhaut aus.

Außer diesen beiden Fällen finden sich nach Sands Zusammenstellung in der Literatur noch be-

schrieben neun Fälle der Dietzerschen Kollektion, 4 Fälle von Melchiori, je ein Fall von Riberi, Jarjaway, Schlesinger, Sester, Frankenthal, bei welch letzteren beiden auch Henredität betont wird, sowie 8 Fälle in der Rohlederschen Dissertation. Goldschmidt erwähnt im ganzen 18 Fälle. Bei den meisten dieser Autoren sind die Periurethralkrebse unter dem Gebiet der Vulvakarzinome abgehandelt, wenn auch im einzelnen Falle mehr oder minder von diesen getrennt. Nach unserer Ansicht ist durchaus keine größere Absonderung solcher Krebse angebracht, die sich nur durch ihren Sitz von den übrigen vulvaren Karzinomen unterscheiden, sonst aber ebenso wie diese auch von dem Plattenepithel der äußeren Genitalhaut ihren Ausgang nehmen.

Über den ersten Beginn und die Entwicklung der karzinomatösen Neubildung an all den genannten Prädilektionsstellen war gewöhnlich aus den Patienten nicht sehr viel herauszubringen. Dieselben haben meist erst ihre Krankheit in weit vorgeschrittenem Stadium beachtet. Nur zweimal wurde, wie bereits angegeben, die Entwicklung des Karzinoms aus kleinen, warzenförmigen Gebilden bemerkt. Und in Fall XVII konnte klinisch die Entstehung eines periurethralen Karzinoms auf dem Boden eines gutartigen Papillons festgestellt werden.

Ähnlich verhält es sich mit den Angaben in der Literatur. Nach Veit sollen besonders oft auch Naevi den Ausgangspunkt bilden.

Jedenfalls scheint die karzinomatöse Wucherung nach unseren Beobachtungen und insbesondere auch nach denen anderer Autoren gewöhnlich nur von einem Mutterherd auszugehen, analog den meisten Haut-

karzinomen an den übrigen Körperstellen. Sie zeigt sich, wie in unseren beiden Fällen, im Anfang fast immer in Form von weißlich gefärbten, harten, gewöhnlich linsen- bis erbsengroßen Knötchen, welche mit der Haut innig verschmolzen und von einer verdickten Epithelschicht begleitet sind. Auch v. Winkel betont das Zustandekommen aus einer kleinen, flachen, oft geröteten Prominenz der Haut. Nach seiner weiteren Beobachtung folgt dann bald eine Unebenheit der Oberfläche daselbst, die ein Aussehen annimmt, als ob sie mit Salpetersäure angeätzt sei.

Im Gegegensatz zu diesem unitären Beginn soll nun der Krebs in seltenen Fällen auch noch multizentrisch auftreten, d. h. also, an zwei oder mehreren Stellen zugleich beginnen. Der erste derartige Fall wurde von L. Mayer beschrieben. Später erwähnt noch Fromme ein solches, im Anschluß an Pruritus entstandenes Karzinom, das sich von verschiedenen Stellen der Vulva aus primär entwickelt haben soll.

Auch nach unseren Krankengeschichten läge bei verschiedenen Fällen die Vermutung eines multizentrischen Beginnes nahe, so besonders in Fall XIX. Doch läßt sich ein solches Zustandekommen von mehreren scheinbar primären Herden meist durch die Wirkung des später zu erläuternden Lymphgefäßsystems erklären, mit dessen Unterstützung man gewöhnlich auf die Priorität nur eines Krebsknotens hingewiesen wird.

Auf diese anfangs beschriebene erbsen- bis linsengroße Knötchen kann nun die Erkrankung verschieden lang, meist ein Viertel- bis ein Halbjahr, lokalisiert bleiben und dringt dann, je nach der Bösartigkeit des

Falles, verschieden rasch gegen die Umgebung und in die Tiefe vor.

Damit ergeben sich von selbst auch die zwei großen Karzinomarten, die man bei Vulvakrebsen zu unterscheiden hat.

Denn nicht eine Einteilung in medulläre und scirrhöse Karzinome kommt hier in Frage, sintemalen ja mit Ausnahme der seltenen Bartholinischen Adenokarzinome sämtliche Krebse primär von dem Plattenepithel der Haut und den zu ihr gehörigen Talgdrüsenfollikeln ihren Ausgangspunkt nehmen. Sondern je nach dem hier alles bedeutenden Tiefenwachstum teilen wir mit Winiwarter die Vulvakarzinome am besten in flache und infiltrierende Formen ein.

Wie bereits Goldschmidt sehr schön schildert, beginnt der flache Krebs mit der oben schon beschriebenen Bildung von Knötchen, die längere Zeit stabil bleiben können, bis sie nach mechanischen und chemischen Reizen, so z. B. in Fall XIII nach Salbenbehandlung plötzlich zu wachsen beginnen. Durch die in der Umgebung dieser Knötchen früher oder später auftretende Vaskularisation wird das Epithel abgehoben und verschorft. Mit dem Abfall dieses Schorfes entsteht dann eine kl. wunde Fläche, die auf einer derben, fast knorpelharten Infiltration aufruht, wobei, als besonders charakteristisch, die letztere mitsamt der Oberfläche sich leicht auf der Unterlage verschieben läßt. Substanzverlust besteht nur ganz oberflächlich. Die Ulzerationsfläche ist fein granuliert und sezerniert nur eine geringe Menge seröser, einige zellige Elemente enthaltender Flüssigkeit. Die Ränder prominieren nur wenig, gehen ohne scharfe Grenze in die Umgebung über und rücken durch Weiterschreiten nach der Peripherie zu vor, dadurch

die Ulzeration vergrößernd, ohne im Zentrum in nennswerter Weise Zellen zu produzieren. Bald folgt eine weitere Vergrößerung durch diskontinuierliche Infektion des Nachbargewebes, indem sich in der Umgebung isolierte Knötchen bilden und mit dem Primärherd verschmelzen. So kommen die verschiedensten und unregelmäßigsten Landkartenformen zustande. Einen Typus für einen solchen Verlauf des Oberflächenkrebses haben wir in Fall XII, XIII und XX.

Diese Karzinomformen zeigen aber oft einen ausgesprochenen Charakterwechsel, wie gerade der schon einigemal erwähnte Fall XIII und auch Fall III. Plötzlich nach der Behandlung mit Ätzpaste dringt hier die bis dahin oberflächliche Krebswucherung in die Tiefe, so daß man unter dem Ulcus zunehmende Infiltration und Verdickung des Gewebes fühlen kann. Kurz, das Karzinom bekommt jetzt ganz den Verlauf eines tiefgreifenden.

Bei dieser weitaus maligneren Form tritt die Neubildung mehr in den Vordergrund. Die Geschwulst im eigentlichen Sinne entsteht mehr in den tieferen Schichten des Vulvagewebes, wie wir es sehr schön z. B. in Fall X sehen, wo die seitliche Infiltration bis auf den aufsteigenden Schambeinast heranreicht und in anderen Fällen oft auch noch mit diesem verwachsen ist. Mit einer gewissen Vorliebe sehen wir den Tumor auch an der Übergangsstelle von Haut und Schleimhaut, so besonders um die Urethralmündung, in Form einer knotigen, umschriebenen Verdickung (Conf. Fall IX und XVII), in deren Umgebung sich das Gewebe bald infiltriert anfühlt.

Das Bild besonders ausgebreiteter karzinomatöser Volumzunahme sehen wir in Fall V, IX, XIV, XV, XVI, XVII und XXII.

Natürlich tritt bei dieser infiltrierenden Form des Vulvakrebses bereits sehr frühzeitig Exulzeration ein durch Erweichung und Verfall im Innern der Geschwulst, wobei tiefe kraterförmige Substanzverluste zustande kommen können, wie Fall X zeigt. Entleert sich aus solchen Defekten auch anfangs nur wenig mit Blut gemengte, milchige Flüssigkeit, so greifen doch infolge Kontaktes mit septischem Material bald Eiterung und nekrobiotische Prozesse Platz.

Das Wachstum erfolgt bei der tiefgreifenden Form des Krebses meist zentral; die diskontinuierliche Knötchenbildung des Falles XXIV läßt sich hier weniger häufig beobachten.

Ein typisch flaches Karzinom bestand bei unseren Patienten zur Zeit der Aufnahme nur in Fall II, XI, XV und XVIII.

14 Fälle haben nach der Anamnese als Oberflächenkrebse begonnen, zeigten aber später ein ausgesprochenes Tiefenwachstum. Teilweise konnte bei der Aufnahme noch der Übergang vom flachen zum infiltrierenden Krebs nachgewiesen werden, wie besonders in Fall III und XIX.

Und 5 Erkrankungen müssen von vorneherein als infiltrierende Karzinome angesprochen werden.

Was die Ulzeration betrifft, bestand eine solche bei der größten Mehrzahl unserer Fälle, sei es, daß es sich um kolossal ausgedehnte, die ganze Länge der Labien einnehmende Ulzera handelte, oder nur um kleine, bis pfennigstückgroße, oberflächliche Epitheldefekte wie in Fall XI und XVII. Gar keine Ulzeration bestand nur in Fall II. Dabei hatten auch unsere Ulzera alle Eigenschaften eines karzinomatösen Geschwürs, einen mißfarbenen, über die Hautoberfläche

etwas erhabenen, leicht nässenden Grund, sowie harte, weiße, teils auch livide verfärbte Ränder.

Das Vulvakarzinom führt eben wie jeder Hautkrebs, besonders in seinen oberflächlichen Formen sehr bald zur Ulzeration. Unmöglich kann daher ein solches Ulcus einen Maßstab für die Bösartigkeit eines Falles bieten, wie früher einige Autoren anzunehmen geneigt waren. Sonst hätte ja unser letzter Fall mit seinem kleinen, nur pfennigstückgroßen Ulcus eine sehr gute Prognose haben müssen, während doch gerade das Gegenteil davon der Fall war.

Die Ausbreitung, die das Vulvakarzinom in unseren Fällen genommen hatte, bis es in klinische Behandlung kam, war meist eine ganz kolossal ausgedehnte. Nur in Fall II und XI steht bei uns die Erkrankung noch ganz im Anfangsstadium. Besonders weit um sich gegriffen hatte das Leiden in den Fällen VII, IX, X und XVI, wo fast die ganze Vulva, beiderseitige Leistendrüsen und auch ein großer Teil der Scheide befallen waren. Einzigartig steht aber wohl Fall V da, welcher zugleich zeigt, was für gewaltige Veränderungen das so harmlos beginnende Vulvakarzinom nehmen kann, wenn jeglicher ärztliche Eingriff fern bleibt. Die ganze Vulva, die beiden gr. und kl. Labien, der untere Teil des Mons veneris, sowie Damm und After waren hier von einer über faustgroßen, ulzerierenden, mit papillären Exkreszenzen bedeckten Geschwulst eingenommen. Und dabei hätte der Tod vielleicht diese Frau noch längst nicht von ihrem qualvollen Leiden erlöst, wenn nicht gleichzeitig ein weit ausgebreiteter Magenskirrhus mit Peritonealkarzinose, sowie eine vorgeschrittene Lungentuberkulose bestanden hätte. Vielleicht noch interessanter ist besonders in seinem späteren Verlauf Fall XVII,

der zeigt, wie lange eine sorgfältige und sachgemäße Pflege eine derartige, sonst wohl schon längst dem Tod verfallene Pat. noch am Leben zu erhalten vermag. Bereits waren Vagina samt Urethra und den Parametrien bis herauf zu den Inguinalbeugen in ein einziges, derbes Infiltrat umgewandelt, und dennoch zeigte die Patientin noch über 2 Jahre lang ein befriedigendes Allgemeinbefinden und infolge von Morphium-Wirkung auch eine wunderbare Euphorie, bis endlich der Exitus infolge von karzinomatösem Uretherenverschluß an Urämie eintrat.

Um ein anschauliches Übersichtsbild über die Ausdehnung der Erkrankung in unseren sämtlichen Fällen geben zu können, habe ich mir nun erlaubt, auf S. 72 eine Tabelle einzufügen.

Wie daraus hervorgeht, waren bei unseren Patientinnen erkrankt:

| | | | |
|---|---|---|---|
| rechte gr. Labie | 6 × | Scheideneingang | 2 × |
| „ kl. „ | 7 × | Scheide selbst | 7 × |
| linke gr. „ | 11 × | 1. und zwar vord. Scheidengewölbe | 4 × |
| „ kl. „ | 11 × | 2. hint. Scheidengewölbe | 1 × |
| vordere Commissur | 2 × | 3. link. seitl. Wand | 3 × |
| hintere „ | 5 × | 4. rechte „ „ | 3 × |
| Clitoris | 11 × | Symphyse u. aufsteig. Sitzbeinast | 1 × |
| Urethralmündung | 3 × | Absteig. Schambeinast | 1 × |
| Ganze Urethra | 5 × | Leber- u. Pleurametastasen | 1 × |
| Blasenhals u. Blase | 2 × | | |
| Mons veneris | 2 × | | |
| Damm | 5 × | | |
| Analöffnung | 1 × | | |
| Rektum | 1 × | | |

Nach den Zusammenstellungen Goldschmidts waren zur Zeit der ersten klinischen Untersuchung ergriffen:

| | | | |
|---|---|---|---|
| Labium majus | 112 × | Labium minus | 78 × |
| Clitoris | 64 × | Äußere Mündung der Urethra | 25 × |
| Kommissuren | 20 × | | |

| Lokalisation der catösen Degeneration | Ziffer, unter der die betreffenden Krankheitsfälle aufgeführt sin | | | | | | | | | | | | | | | | | | | | | | | |
|---|---|---|---|---|---|---|---|---|---|---|---|---|---|---|---|---|---|---|---|---|---|---|---|---|
| | I | II | III | IV | V | VI | VII | VIII | IX | X | XI | XII | XIII | XIV | XV | XVI | XVII | XVIII | XIX | XX | XXI | XXII | XXIII |
| R. gr. Labie . . | † | † | | † | † | | † | | | | | | | | | † | | | | | | | |
| R. kl. Labie . . | | † | | † | † | | † | | | | | | | † | † | | | | | | | † | |
| L. gr. Labie . . | | | † | | † | | | † | | † | | † | † | | | † | | † | † | † | | | |
| L. kl. Labie . . . | | | † | | † | | | † | | † | | | | † | † | † | | † | | | † | † | |
| Vord. Kommissur | | | | | † | | | | | | | | | | | † | | | | | | | |
| Hint. Kommissur | | † | | † | † | | | | | † | | | | | | † | | | | | | | |
| Clitoris . . . . . | † | | | | | † | | † | | † | † | | | † | † | † | | † | † | | | † | |
| Urethralmündung | | | | | | † | | | | | | | | † | | | | | | | | † | |
| Ganze Urethra . | | | | | | | † | | † | | | | | | | † | † | | | | † | | |
| Blasenhals und Blase . . . . . | | | | | | | | | | | | | | | | | † | | | | | | |
| Mons veneris . . | | | | | † | | | | | | | | | | | | | | † | | | † | |
| Damm . . . . . | † | | | † | † | | | | | † | | | | | | | | † | | | | | |
| Analöffnung After | | | | † | | | † | | | | | | | | | | | | | | | | |
| Scheideneingang. | | | | | | | | | | † | | | | | | | | | | | | † | |
| Scheide selbst . . | † | | † | | † | | † | | † | | | | | | | † | † | | | | | | |
| Symphyse u. Os ischii . . . . . | | | | | | | | | | † | | | | | | | | | | | | | |
| Os pub. (Ram. desc.) . . . . . | | | | | | | | | | | | | | | | | † | | | | | | |
| L. Parakolpium . | | | | | | | | | | † | | | | | | | | | | | | | |
| Beckenboden . . | | | | | | | | | | † | | | | | | | | | | | | | |
| Lebermetastasen . | | | | | | † | | | | | | | | | | | | | | | | | |
| Pleurametastasen | | | | | | † | | | | | | | | | | | | | | | | | |
| R. Inguinaldrüsen | † | † | † | | † | | † | | † | † | | | | † | † | | | | | † | † | † | |
| L. Inguinaldrüsen | † | † | † | | † | | † | † | † | † | | † | † | † | † | | † | † | | † | † | † | |
| R. Schenkeldrüsen | | | | | | | | | | | | | | | | | | | | | | | |
| L. Schenkeldrüsen | | | | | | | | | | † | | † | | | | | | † | | † | | | |

Auch bei ihm war in sieben Fällen die Infiltration und Ulzeration schon so weit fortgeschritten, die ganze Gegend von Mons veneris und Schenkelbeuge bis Tuber ossis ischii schon so zerstört, daß von einer genauen Lokalisation keine Rede mehr sein konnte.

Wie bereits Koppert, Lutzemberger und Goldschmidt ganz richtig beschreiben, erfolgt die Vergrößerung des Vulvakarzinoms in ausgesprochener Weise in der Längsrichtung der befallenen Teile. Von seinem gewöhnlichen Sitz an der Innenseite des großen Labiums befällt es zunächst gewöhnlich das entsprechende Labium minus, dann das vordere Frenulum, das Praeputium clitoridis und schließlich die Clitoris selbst, womit dann ebenso wie an der hinteren Kommissur die Möglichkeit der weiteren Ausdehnung nach der anderen Seite gegeben ist. Auch periurethrales Gewebe, Mons veneris, Perinealgegend und Innenseite der Oberschenkel können in der Folge noch ergriffen werden.

Entsteht der Krebs auf der Clitoris (conf. Fall XIV und XV), so werden bald sekundär die kleinen Labien befallen; ebenso bilden sich vielfach auch zu beiden Seiten des Kitzlers auf der Innenfläche der gr. Labien sogenannte Abklatschkarzinome, worauf Sippel besonders hingewiesen hat. Ferner tritt sehr leicht ein Übergreifen der catösen Wucherung von der Clitoris aus auf das periurethrale Gewebe ein (conf. Fall VI, XIV, XVI, XXII), womit dann die Neubildung ganz den bösartigen Verlauf des Vulvaurethralkarzinoms mit der gefürchteten Ausdehnung auf Blase und Scheide nehmen kann. Andererseits wäre freilich auch bei einem primären Periurethralkrebs ein sekundäres Befallenwerden von Clitoris und kl. Labien gut denkbar. Nur wird dann wohl meist nicht die Clitorisneubildung

zu einem solch großen Tumor anwachsen, wie es bei obigen Patienten der Fall war.

Auch eine Übertragung von einer großen Labie auf eine entsprechende Stelle der gegenüberliegenden anderen kann durch eine derartige Implantation wie zwischen Clitoris und gr. Labien vorkommen. Jedoch ist diese Erscheinung so selten, daß in der Literatur höchstens ein Dutzend Fälle beschrieben sind. Bei uns käme hier nur Fall II in Betracht, wo das Rezidiv direkt gegenüber von der Primärstelle lag.

Zur Tiefenentwicklung scheinen nach unserem Befund mehr die in den vorderen Partien der Genitalien entstehenden Karzinome zu neigen; und zwar zeichnen sich von diesen, wie bereits gesagt, vor allem wieder die Vulvourethralkrebse durch bosonders bösartigen Verlauf aus, was wir aus Fall IX und XVII ersehen, wo beidesmal die Blase in großer Ausdehnung mitergriffen war.

In solchen Fällen kann natürlich auch leicht eine Infiltration des vorderen Scheidengewölbes zustande kommen, wie überhaupt heute der Satz Hildebrandts nicht mehr zu Recht besteht, daß das Vulvakarzinom nur ganz ausnahmsweise die durch die Carunculae myrtiformes gezogenen Grenzen des Vestibulums überschreite. Nach den von uns erhaltenen Resultaten ist jedenfalls das sekundäre Vaginalkarzinom viel häufiger, als man nach den Zusammenstellungen von Koppert und Blümcke erwarten könnte, welche beide nur je einen Fall aufzuweisen haben.

Ein Übergreifen der karzinomatösen Wucherung auf den Beckenboden und das Beckenbindegewebe scheint dagegen nur äußerst selten vorzukommen.

Sehr bald finden wir aber beim Vulvakrebs eine metastatische Infektion der zunächst gelegenen Leistendrüsen, und zwar im Anfang meist nur von derjenigen Seite, auf welcher das Karzinom sitzt. Im späteren Stadium werden jedoch auch vielfach die gegenüberliegenden Drüsen in Mitleidenschaft gezogen, zumal wenn der primäre Tumor im Gebiet der Grenzscheide von beiden Körperhälften entstanden oder in dasselbe eingebrochen ist.

Zu Beginn der Schwellung sind diese Drüsen gut beweglich und haben höchstens Erbsen- bis Bohnengröße; bald aber verwachsen sie unter einander sowie mit ihrer Umgebung und können bis zu faustgroße Tumoren bilden. In diesem Stadium tritt sehr leicht eine Erweichung und Fistelbildung ein, wie wir sie in Fall XIX haben. Auch sind bei solcher Ausdehnung meist die benachbarten Schenkeldrüsen von der Infiltration befallen und oft in knollige, harte Pakete umgewandelt, so daß dadurch direkt die großen Gefäße komprimiert werden können (conf. Fall XII und XXIII). Aus dem Sektionsbericht von Pitres ersehen wir, daß in ganz seltenen Fällen auch die Iliacaldrüsen bis herauf zur Lendenwirbelsäule karzinomatös entartet sein können.

Bei unseren Patientinnen finden wir zwölfmal eine doppelseitige und neunmal eine einseitige Lymphdrüseninfektion. In den Fällen I, V, XIV, XVIII, XXI und XXII waren die Drüsen besonders ansehnlich, meist welschnußgroß geschwellt, und in Fall XXIII haben sie sogar Hühnereigröße erreicht. Dreimal waren keine vergrößerten Lymphknoten nachweisbar, worunter sich merkwürdigerweise auch der an der Vulva und den benachbarten Gebieten so weit vorgeschrittene Fall XVI befindet.

Wie wenig ausschlaggebend überhaupt die Größe des primären Tumors für den Eintritt der Drüseninfektion ist, zeigt auch Fall II, der trotz seines Anfangsstadiums bereits beiderseits deutlich geschwellte und derbe Inguinaldrüsen aufwies.

Ebenso ersieht man aus diesem Fall zugleich, daß derartigen Drüsenmetastasen absolut keine Ulzeration des primären Karzinoms vorausgegangen zu sein braucht, wenn auch andererseits nicht geleugnet werden darf, daß eine auch noch so kleine Geschwürsfläche mit allen sekundär sich daran abspielenden entzündlichen Vorgängen eine Drüsenschwellung entschieden begünstigen, wenn nicht gar erst ins Leben rufen kann.

Einen sehr nahen Zusammenhang zwischen Ulzeration und Drüseninfektion betont vor allem Schwarz, während Goldschmidt keinen solchen finden kann. In der Hälfte der Fälle von tiefgreifendem Karzinom waren bei ihm die Drüsen der Inguinalgegend schon zu einer Zeit infiziert, wo noch keine Ulzeration bestand, also im Vergleich zu den Krebsen an anderen Stellen der Körperoberfläche sehr früh. Die oberflächlichen Vulvakarzinome gehen nach seinem Befund fast von Anfang an in Ulzeration über, neigen aber gerade am wenigsten zu Drüseninfektion.

Betreffs des Vorhandenseins von Drüsenmetastasen überhaupt finden wir leider in der früheren Literatur sehr spärliche und deswegen auch in der sonst ganz ausgezeichneten Zusammenstellung Goldschmidts aus dem Jahre 1902 meist nur ganz ungenügende, ja in 57 Fällen gar keine Angaben, da die meisten früheren Autoren auf dieses wichtige Moment, zumal in den ersten Stadien, nicht geachtet haben. Bei Lutzemberger sind 87 Fälle mit Bemerkungen bezüglich des Drüsen-

verhaltens versehen, und davon konnte nur bei 46 Patienten eine ein- oder beiderseitige Drüsenschwellung festgestellt werden. Schwarz fand bei seinen 23 Frauen nur 11 mal die Drüsen geschwollen. Ein dem unseren ähnliches Resultat hat Veit, der in seinen sämtlichen Fällen die Drüsen infiziert fand. Gleich ihm müssen auch wir uns nach unserem Befund der Behauptung Küstners anschließen, daß die Lymphstraßen beim Vulvakarzinom schon sehr früh okkupiert werden.

An den inneren Organen kommen dagegen scheinbar nur sehr selten Metastasen zustande. Bei uns stellte nur einmal (in dem weit vorgeschrittenen Fall VI) die Obduktion solche in der Leber und Pleura fest. Auch Goldschmidt konnte mitsamt dem Fall von Schwarz, der nach $4^3/_4$ Jahren wahrscheinlich an karzinomatösem Hirntumor zu Grunde ging, nur elfmal derartige Metastasen in der Literatur verzeichnet finden, so einen Fall bei L. Mayer mit allgemeiner Hautkarzinose und Hirnkarzinose, sowie einen bei Koppert mit Carcinosis incipiens der Dura, ferner von anderen Autoren dreimal Lungen-, viermal Leber-, zweimal Milz- und Nierenmetastasen.

In einem auffallenden Gegensatz zu diesen teilweise mächtigen Veränderungen beim Vulvakrebs stehen die geringen Symptome und Beschwerden, die die karzinomatöse Neubildung gewöhnlich macht, so daß die Frauen denselben meist lange Zeit keinen besonderen Wert beimessen. Auch hier wollen wir über das Ergebnis unserer Krankengeschichten eine kurze Tabelle einfügen, um so die Gesamtübersicht zu erleichtern:

| Art der Beschwerden | in den unter folgenden Ziffern aufgeführten Fällen | | | | | | | | | | | | | | | | | | | | | |
|---|---|---|---|---|---|---|---|---|---|---|---|---|---|---|---|---|---|---|---|---|---|---|
| | I | II | III | IV | V | VI | VII | VIII | IX | X | XI | XII | XIII | XIV | XV | XVI | XVII | XVIII | XIX | XX | XXI | XXII |
| Nur beim Urinieren best. Brennen . . | | † | | | | | | | | | † | | † | † | † | † | † | † | † | † | | † |
| Auch sonst vorhand. Brennen . . . . | | | | | | | | | † | † | † | † | | | † | | | | | | | |
| Mehr oder minder starkes Jucken . | | † | † | † | | | † | † | | | | | | | | † | | | † | † | | |
| Ständiges Wundsein | | | | | | | | | | | | † | | | | | | | | | | |
| Stechende Schmerzen | | | † | | | | | | | | | | | | | | | | | | | |
| Sitzbeschwerden . . | | | | | | | | | | | | | | | | | † | | | | | |
| Inkontinenz u. Harn-träufeln . . . . | | | | | | † | | | | | | | | | | | † | | | † | | |
| Aufbrechen u. Nässen der Geschwulst . | † | | † | | | | | † | | † | | † | | | | | | † | | | | |
| Absond. von fleisch-wasserähnl. Flüss. | † | | | | | | † | | | | | | | † | | | | | | | | |
| Weißgelbl. Ausfluß . | | | | † | | | | | | † | | | | | | | | | | | | |
| Übler Geruch . . . | | | | | | | | | | † | | † | | | | | | | | | | |
| Blutungen aus Geschwulst . . . . | | | | | | † | † | | | | | | | | | | | | | | | † |
| Abmager. bemerkt . | | † | | | | | † | | † | † | † | | † | | | | | † | | | | |

Bei Fall XIV außerdem noch Schmerzen im Kreuz.

Wie daraus ersichtlich, haben wir sehr oft das Symptom des Juckens an den oder um die äußeren Genitalien, über das die Patientinnen kürzere oder längere Zeit vorher klagen. So war dasselbe in unseren Fällen elfmal vertreten.

Meist bestand diese Erscheinung nur ein Viertel- bis höchstens ein Jahr vorher. In Fall IV wurde es mit teilweiser Unterbrechung bereits seit 1889 beobachtet, war aber damals auch erst ein Vierteljahr vor Aufnahme in die Klinik aufgetreten. In Fall XXIII

haben wir seit über 4 Jahren starkes Jucken und Brennen. Bei Fall XV fehlt eine nähere Angabe über den ersten Beginn dieses Symptoms. Wie aber aus der Krankengeschichte ersichtlich, mußte sich die Dauer desselben auch bereits über mehr denn vier Jahre erstrecken. In Fall XVI besteht es seit 6 Jahren, seit welcher Zeit auch die Patientin wegen Spitzenkondylomen in Behandlung ist. In Fall VIII bemerkte die Kranke diese Erscheinung seit über 10 Jahren. Und in Fall XII gar wurde das Jucken verbunden mit öfterem Wundsein bereits seit frühester Kindheit beobachtet.

Mehr als brennend wurden die Beschwerden an den äußeren Genitalien in vier Fällen angegeben, die in Fall IX auch schon länger, sicher über $1^1/_4$ Jahre bestehen sollen.

Stechende Schmerzen haben wir als Symptom nur bei Fall III, und auch da nur in den letzten Wochen vor der Aufnahme in die Klinik beschrieben.

Beim Wasserlassen besonders heftig und brennend waren die Schmerzen in zwölf Fällen; in der Hälfte davon bestanden sie nur beim Urinieren.

In Fall VI kommt Patientin, weil sie das Wasser nicht mehr halten kann, und in Fall XXI, weil sie häufiger Harn lassen muß als sonst.

Betreffs des Beginns der Geschwulst finden wir Angaben in Fall I, II und XVIII, wo vor einem halben Jahr an den Schamlippen ein erbsengroßes Knötchen bemerkt, in Fall VIII, wo vor 6 Wochen eine leichte Hervorragung an der l. gr. Schamlippe beobachtet wurde, die sich bald zu einer pfennigstückgroßen Blase vergrößerte, und in Fall X, wo vor einem halben Jahr eine kleine Geschwulst am Damm entdeckt wurde, die

nach weiteren acht Tagen aufgebrochen sein soll. In Fall XII wurde seit dreiviertel Jahren ein nicht schmerzhafter Knoten bemerkt. In Fall XVI soll sich, wie schon angegeben, das Karzinom aus über 6 Jahren bestehenden Spitzenkondylomen entwickelt haben. In Fall XIX fiel seit einem Vierteljahr eine Schwellung an den äußeren Geschlechtsteilen auf. In Fall XXII merkte Patientin seit einem Vierteljahr, daß eine Geschwulst aus den äußeren Genitalien heraushing, die von ihr deswegen als ein Prolaps angesprochen wurde. Und in Fall XXIII wurde vor eineinhalb Jahren zuerst ein ziemlich langsam wachsender Tumor beachtet.

Wenn auch einige Frauen durch die Härte und Tumorbildung auf den Ernst der Erkrankung aufmerksam gemacht wurden, so fiel als markanteres Zeichen doch meist erst Ulzeration und Absonderung auf.

Wie teilweise bereits angegeben, wurde ein Aufbrechen und Nässen der Neubildung bemerkt in Fall VIII seit sechs Wochen, in Fall XII seit zwei Monaten und in Fall XVIII seit einem Jahr.

Eine fortwährende Absonderung von Fleischwasserähnlicher Flüssigkeit bestand in Fall I, VII und XIII. Weißlichen Ausfluß aus den Genitalien haben wir in Fall III (seit einigen Tagen) und in Fall IX (seit mindestens $1^1/_4$ Jahren). In Fall XV hatte er üblen Geruch. Blutungen aus der Geschwürsfläche sind nur in Fall VI und VII angegeben.

Abmagerung wurde in 7 Fällen bemerkt, darunter dreimal in ziemlich erheblichem Grade.

Die Patientin des Falles XVII kam nur, weil ihr beim Urinieren der Harn zwischen den Beinen herunterlief und weil sie seit einem Vierteljahr etwas Sitzbeschwerden hatte.

Und in Fall I, III, XII und XXI bestanden überhaupt keine wesentlichen Beschwerden.

Aus diesen Zusammenstellungen ersehen wir, daß das Vulvakarzinom mit seinem harmlosen Beginn sich so spät wie wohl kaum eine andere Erkrankung der Trägerin bemerkbar macht.

Ja wie wir oben gesehen haben, brauchen selbst ausgedehnte Krebswucherungen kaum Erscheinungen zu machen. Wie hätte sonst das Karzinom in den meisten unserer Fälle derartige kolossale Veränderungen hervorrufen können, bis die Patientinnen endlich ärztliche Hilfe in Anspruch nahmen! Wie hätte sonst insbesondere Fall V so furchtbar vernachlässigt werden können!

Und Sinn soll sogar eine hochgradige krebsige Entartung der Vulva bloß als zufälligen Nebenbefund bei der Sektion entdeckt haben.

M. Clintock gibt an, daß die Patienten meist nicht durch die Neubildung, sondern oft nur durch das Spannungsgefühl an der Vulva, das sie beim Sitzen und Gehen störe, oder gar erst durch ein auffallendes Geschwür in der Leistenbeuge zum Arzt geführt würden.

Jedenfalls sind die Beschwerden anfangs so gering, daß die Frauen auf dieselben keinerlei Wert legen.

Gleich uns finden auch Küstner, v. Winkel, Pozzi und andere als frühestes Symptom starken Juckreiz an den äußeren Genitalien, wobei letzterer besonders das anfallsweise Auftreten betont.

In Goldschmidts Zusammenstellungen zeigen sich Pruritus-Symptome bei 48 Frauen = 32,4 %; bei 20 Patientinnen ist er überhaupt die einzige Beschwerde. Bei 66 Kranken fehlen die Angaben darüber.

Dabei sollen nach dem gleichen Autor besonders die Karzinome der Clitoris zur Auslösung des Juckreizes befähigt sein, in Übereinstimmung mit der Tatsache, daß hier auch sonst erhöhte Hautsensibilität besteht.

Gewöhnlich ist der Juckreiz nicht näher lokalisiert und nur in Ausnahmefällen auf gewisse Gebiete der äußeren Genitalien beschränkt, dann aber meist auf die von der Neubildung eingenommenen Stellen, wie in Fall II und XIII. Nach den Angaben der Patientinnen ist der Juckreiz entweder andauernd vorhanden, vom leichtesten bis zum zur Unerträglichkeit gesteigerten Grad, oder die Frauen haben unter dem Jucken nur anfallsweise zu leiden (confr. Angaben von Pozzi!), wobei die einzelnen Anfälle aus leicht verständlichen Gründen häufig mit der Zeit der Menses zusammenfallen. Gar nicht selten sollen auch derartige Juckreize erst abends in der Bettwärme ausgelöst werden und so direkt den Schlaf verhindern können.

Schmerzen scheinen erst im späteren Stadium der Vulvakarzinome mehr in den Vordergrund zu treten, in der Regel, wenn schon längst Ulzeration eingeleitet ist. Sie werden als brennend, lanzinierend und auch als stechend beschrieben und behalten oft den Typus des anfallsweisen Auftretens bei. Anfangs sind sie meist nur bei Berührung mit Urin oder bei mechanischen Irritationen, wie bei Cohabitation bemerkbar. Später treten dann auch diese heftigen Schmerzen ganz spontan auf und werden immer intensiver und anhaltender, je geschwüriger der Tumor zerfällt. Wenn ihre Lokalisation auch fast immer an den äußeren Geschlechtsteilen besteht, so erstreckt sie sich doch auch manchmal auf die Kreuzgegend und strahlt von hier eventuell

nach den Beinen aus, so besonders in den Fällen Rohleders beim Periurethralkarzinom. Auch von unseren Kranken wurden derartige Kreuzschmerzen einige Male beschrieben.

Ist ulzeröser Prozeß bis zu einem gewissen Grad fortgeschritten, so geben jetzt aufmerksamere Patientinnen stets das Gefühl des Wundseins und des Nässens an. Wie wir an unseren Fällen gesehen haben, erzählen sie oft auch von fast nur am Anfang auftretenden geringgradigen Blutungen sowie von einem sich daran anschließenden, dauernden, manchmal übelriechenden Ausfluß fleischwasserähnlicher oder jauchiger Beschaffenheit.

Damit greift denn auch bald das allgemeinere Symptom der Krebskachexie Hand in Hand, da die Patientinnen bei weiterem Fortschreiten der Erkankung infolge des scheußlichen Foetor kein Auge mehr zutun und vor lauter Ekel keinen Bissen mehr hinunterbringen können. Trotz der meist kolossalen Ausdehnung des Leidens in unseren Fällen hatten wir ausgesprochene Kachexie eigentlich nur in dem ganz verkommenen Fall V.

Außer obigen Symptomen kommen oft, vor allem beim periurethralen Karzinom, auch ausgesprochene Urinbeschwerden vor, so besonders infolge Berührens von Harn mit der wunden Schleimhautstelle Brennen beim Wasserlassen und nachher. In vorgeschrittenen Fällen kann auch noch vermehrter Harnandrang sowie direkte Inkontinenz entstehen (Conf. Fall XII u. XVI).

Karzinome der Dammgegend und der hinteren Kommissur machen natürlich insbesondere Beschwerden beim Sitzen sowie infolge Übergreifens auf den Mastdarm auch Schmerzen bei der Defäkation.

So typisch und charakteristisch auch alle diese Merkmale in ihrer Gesamtheit für die Erkennung eines

Vulvakarzinoms zu sein scheinen, so sind doch selbst für den erfahrenen und geübten Diagnostiker manchmal Verwechslungen mit anderen vulvaren Erkrankungen nicht ausgeschlossen.

Bezüglich der Differentialdiagnose gilt es zunächst mit Sicherheit einmal das häufige Ulcus durum auszuschließen, wozu man nach Küstner eventuell auch die Anamnese betreffs Gesundheitszustandes des Ehemanns und etwa erfolgter Aborte heranziehen und vielleicht im Notfall sogar eine kurze exspektative Therapie auf antiluetischer Basis einleiten muß. Wie mehrfache Verwechslungen in der Literatur (Küstner, Zeitschrift für Geburtshilfe und Gynäkologie, Bd. VII, L. Mayer, Virchows Archiv Bd. XXXV, S. 540) zeigen, kann unter Umständen die Unterscheidung syphilitischer Geschwürsformen von gewissen Stadien der Karzinomentwicklung große Schwierigkeiten machen. Besonders schwer ist oft die Unterscheidung bei konfluierenden syphilitischen Papeln, welche sich über die ganze Vulva ausbreiten und auch auf den Damm übergreifen können und wobei auch die umgebende Haut Infiltration zeigen kann. Ähnlich ist es beim papulohypertrophischen Syphilid.

Der infektiöse Schanker unterscheidet sich vor allem durch die Form seiner Geschwüre sowie durch die damit verbundene Drüsenschwellung.

Lupus hat auch Tendenz zu Ulzeration und Hypertrophie, wobei aber letztere vorherrscht. Außerdem zeigen sich bei Lupus auch die Ränder der Geschwüre stärker ausgebuchtet und stufenartig angeordnet, während sie beim Vulvakarzinom wallartig aufgeworfen, hart und livide sind sowie auf verhärtetem Grund aufruhen. Nach den Angaben Lessers sollen auch oft Jahre vergehen, ehe der primäre Lupusherd die Größe eines Talers

erreicht, und zu den umfangreicheren Zerstörungen durch Lupus ein Zeitraum von Jahrzehnten gehören. Ferner bestehen bei auch noch so vorgeschrittenem Lupus fast nie Drüsenschwellungen.

Daß trotzdem die Differentialdiagnose zwischen Lupus und Karzinom noch sehr schwer werden kann, zeigte O. Seitz in der Sitzung der Münchner gynäkologischen Gesellschaft vom 22. Juni 1901 durch die Vorstellung eines schon erwähnten 18jährigen Mädchens, dessen vulvare Erkrankung zunächst allgemein für Lupus angesprochen wurde. Der mikroskopische Befund stellte dann ein altes, verhornendes Plattenepithelkarzinom fest.

Was ferner die großen papillären Neubildungen bei Elephantiasis betrifft, so sind diese gewöhnlich nur eindeutig, aber bei größeren Verschwärungen nach Veits Dafürhalten wohl mit Karzinom verwechselbar, zumal wenn die harte, infiltrierte Neubildung in der Umgegend relativ ausgedehnt ist. Gegen Karzinom spricht oft nur die Größe und Ausbreitung der Erkrankung sowie das Fehlen jeder Kachexie.

Für Ulcus rodens vulvae, auch Esthiomène genannt, ist charakteristisch die eigentümliche, meist in der Fossa navicularis beginnende Geschwürsbildung. Die Ränder und der Geschwürsgrund sind meist prall ödematös, von speckiger Konsistenz. Die Affektion greift langsam weiter um sich und kann zu umfänglichen Zerstörungen im Bereich der Vulva führen.

Sarkome haben eine mehr prall elastische Konsistenz, wachsen ziemlich rasch und zeigen eine ungewöhnliche Neigung zu schweren Blutungen, machte aber auch nach eingetretener Ulzeration viel geringere Beschwerden als das Karzinom, und gar nie Schmerzen. Die Lymph-

drüsen werden sehr spät befallen, zeigen aber dann außerordentlich rasches Wachstum.

Doch kann sichere Differentialdiagnose hier wie auch in vielen anderen Fällen meist erst durch Probeexzision und mikroskopische Untersuchung gestellt werden. Insbesondere bei kleinen, sogen. papillären Wucherungen vermag oft nur die Zuhilfenahme des Mikroskops einzig und allein vor höchst schwerwiegenden Verwechslungen zu schützen.

Man soll jedenfalls nie vor einem allzu häufigen Gebrauch desselben zurückschrecken! Denn mag das makroskopische Bild des Vulvakarzinoms je nach Sitz, Stadium und Gruppe noch so verschiedenartig sein, mag es sich um ein erbsengroßes Knötchen oder um einen faustgroßen Tumor handeln, das mikroskopische Bild läßt nie im Stich und ist immer gleich typisch.

Entsprechend seinem Ausgang von den Epithelzellen der Haut haben wir in allen untersuchten Fällen ein ausgesprochenes Plattenepithelkarzinom gefunden. Auch Schwarz hat bei seinen 23 Kranken ein solches feststellen können. Und bei Blümcke haben wir unter 14 Patientinnen dreizehnmal einen Pflasterzellkrebs und einmal ein Adenokarzinom.

Als typisches Beispiel möge das durch Rodler unter Anleitung von Professor Merkel im Erlanger pathol. Institut näher untersuchte Präparat des Falles V genau beschrieben werden.

Hier hat das Plattenepithelkarzinom teilweise stark papillären Charakter. Die polymorphen Krebszellen mit mehr oder weniger oval gestalteten Kernen sind in Nestern und Zügen angeordnet, die vielfach von innen nach außen wuchern und dabei die Haut vor sich herschieben, sie aber an mehreren Stellen durchbrechen

und auch die Epidermisdecke zur Wucherung anregen. Das Bindegewebe ist stellenweise verbreitert und namentlich in den unteren Lagen sehr kernreich sowie kleinzellig infiltriert, und zeigt starke Gefäßneubildung. An einzelnen Stellen ist das oberflächliche Bindegewebe ganz nekrotisch, die Haut fehlt vollständig. Neben den zelligen Elementen finden sich in großer Anzahl die zwiebelschalenförmig geschichteten und aus konglomerierten Zellen entstandenen, sogen. Hörnkörper, die ein sehr häufiger Befund des Plattenepithelkrebses sind. Die in denselben zentral gelegenen Zellen sind zum Teil verfettet und körnig zerfallen.

Während sich diese Cancroidperlen bei sekundärem Vulvakarzinom fast gar nicht finden sollen, sind sie bei primärem Krebs in so auffallender Weise vorhanden, daß sie direkt als typisch für diese Karzinomart bezeichnet werden müssen.

Auch bei dem in Fall XXIV von Dr. Dörfler, Weißenburg exstirpierten Labium majus sinistr. stellte die mikroskopische Untersuchung durch Herrn Professor Merkel ein zum Teil weiches, zum Teil verhornendes Plattenepithelkarzinom fest mit vielen für rasches Wachstum sprechenden Kernteilungsfiguren. Die krebsige Infiltration ist hier trotz der Kleinheit des Ulcus schon sehr weit gegangen. Die kleinen Hauterhabenheiten in der Nähe des pfennigstückgroßen Geschwürs sind mikroskopisch als krebsig infiltrierte Lymphwege zu erkennen, die weit unter der normalen Haut sich im subkutanen Bindegewebe vorschieben, so daß der Fall prognostisch als sehr ungünstig zu bezeichnen ist.

Wie wir hieraus ersehen, dringt der solide oder verzweigte, oft netzartig verbundene Krebskörper vom Deckepithel der Haut aus vorwiegend in den Lymph-

spalten und Lymphgefäßen vor und bleibt so vielfach mit dem Oberflächenepithel direkt im Zusammenhang. Die einzelnen Krebszapfen bestehen aus großen, mit ovalen Kernen ausgestatteten Epithelien, welche typische Protoplasmafaserung und auch Protoplasmabrücken zeigen können. In den bösartigeren Formen des Plattenepithelkrebses sind die Zellen klein, vielgestaltig, indifferent, die Kerne mehr rundlich.

Die in Zapfen und Strängen gegen das subepitheliale Bindegewebe vordringenden Plattenepithelien sind entweder ohne Ordnung angehäuft und werden in ihrer Form durch den im Inneren herrschenden Druck bestimmt, oder sie zeigen den Aufbau der normalen Epidermis, in welchem Falle wir dann Mitosen vorwiegend im Bereich der Keimschicht haben. Sind die Zellen der Parenchymkörper willkürlich angeordnet, so auch die Kernteilungsfiguren.

Die oben erwähnte und so häufige Schichtung zu Cancroidperlen erfolgt um rundliche oder polymorphe Zellen als Zentrum infolge des innerhalb der Krebszapfen herrschenden Drucks. Daher zeigt sich die Schichtung auch vorwiegend zentral in der Achse der Krebsstränge. Hier tritt auch oft Verhornung auf.

Außerdem haben wir auch manchmal partielle oder totale hyaline Entartung sowie fettige Degeneration in den Parenchymzellen, letztere besonders bei den von den Talgdrüsen ausgehenden Plattenepithelkrebsen.

Das Stroma wird teils durch das Bindegewebe des Standorts dargestellt, welches oft einen stark granulierenden Charakter annimmt, teils in größerem oder geringerem Umfang neugebildet.

Oft, besonders bei den ulzerierten Vulvakrebsen ist das Stroma von Leukozyten überschwemmt, welch

letztere auch in die Parenchymkörper einwandern und die Zerfallsprodukte resorbieren.

Im voll entwickelten, ulzerierten Vulvakarzinom münden die Binnenräume des Stromas nach den ulzerierten Stellen frei aus. Das Plattenepithel scheint in continuo auf die Wandungen der frei mündenden Lymphräume hinübergewuchert zu sein. Das ist wohl auch der Grund, warum einige Autoren annehmen, daß bei ulzerierten Tumoren der Vulva die entsprechenden Drüsen frühzeitiger als sonst occupiert werden.

So viel vom mikroskopischen Bild der fast ausschließlichen Form des Vulvakarzinoms! Je nach der Bindegewebsbeteiligung kann im ganzen natürlich mehr der Typus des Scirrhus (wie in Fall XVII) oder mehr der des Medullarkarzinoms vorherrschen.

Bilder von adenomatösem Bau können nach Gebhard durch Cancroidperlen vorgetäuscht werden, wenn im Innern der alveolären Verzweigungen die neugebildeten Zellen zerfallen. Da dann nur die Zylinderzellen als umgebende Schicht übrig bleiben, so resultiert auf dem Querschnitt ein Adenom-ähnliches Bild, wodurch wieder leicht die Vermutung auftauchen kann und nachgewiesenermaßen auch bei vielen schon aufgetreten ist, als ob sich Talgdrüsen an der Karzinombildung beteiligt hätten.

Freilich können aber, wie H. Ruge gezeigt hat, auch Picks Schweißdrüsenadenome maligne entarten, und behalten dann natürlich auch mehr oder minder den adenomatösen Bau bei.

Ausgesprochene Adenokarzinome kommen jedoch eigentlich nur an den Bartholinischen Drüsen vor, wie einen solchen Fall je Geist, Blümcke, Burghelle und auch Werthmann beschreiben. Wir haben diese Erkrankungsart nicht aufzuweisen.

Typisch melanotische Karzinome haben in der Literatur zuerst Eiselt und Dietrich zusammengestellt. Auch Gebhard veröffentlicht einen solchen äußerst seltenen Tumor an der Vulva. Küstner hat einen derartigen an der Clitoris sitzenden Krebs bei einer 70jährigen Patientin operiert und A. Martin einen weiteren, der merkwürdigerweise acht Jahre post operationem noch rezidivfrei war. Auch diese kolossal bösartige Karzinomspezies war Gott sei Dank bei unseren Frauen nicht vertreten.

Was das mikroskopische Bild der einzelnen Drüsenschwellungen anlangt, so kann dieses sehr verschieden ausfallen, trotzdem die Lymphknoten vielleicht gleich groß geschwellt und auch gleich hart sind. So war in Fall XXIV ein Drüsenpaket enorm durchsetzt von polymorphen Krebszellen und zwei etwas kleinere Drüsen waren vollkommen frei von Karzinom-Infektion. Sie zeigten nur einen hyperplastischen Zustand, woraus hervorgeht, daß sich entzündliche geschwellte Drüsen oft ganz so verhalten können wie karzinomatöse. Schwarz exstirpierte unter seinen 23 Fällen zwölfmal die Drüsen wegen starker Infiltration, konnte aber nur fünfmal krebsige Entartung nachweisen; und bei Hellendall war dies unter 7 Erkrankungen zweimal der Fall.

Nachdem wir nun so die hauptsächlichsten pathologischen Merkmale des Vulvakarzinoms kennen gelernt haben, liegt jetzt wohl für jeden die Frage nach den ersten Ursachen dieses eigenartigen Leidens am nächsten, sintemalen mit deren Kenntnis doch ein möglichst frühzeitiges Eingreifen von Seiten des Arztes gegeben ist.

Suchen wir aber der Ätiologie dieser vulvaren Krebserkrankungen auf den Grund zu kommen, so müßten wir eigentlich zunächst ein gesamtes Übersichts-

bild über die verschiedenen Anschauungen von der ja leider noch längst nicht geklärten Karzinomentstehung überhaupt aufrollen. Dies würde natürlich weit über den Rahmen unserer kleinen Arbeit hinausführen. Deswegen wollen wir hier nur soviel angeben, daß nach dem heutigen Stand der Wissenschaft folgende Theorien als die maßgebendsten gelten:

1. die meist verbreitete Irritationstheorie, deren Begründer hauptsächlich Virchow ist;
2. die von Thirsch geschaffene Involutionstheorie;
3. die Cohnheimsche Theorie von der embryonalen Keimverlagerung.

Daß sich viele Karzinome auf einen irritativen Ursprung zurückführen lassen, wurde von der Wissenschaft bereits an Hunderten von Beispielen festgestellt. Man denke nur an all die bekannten Schornsteinfeger- und Pfeifenraucherkrebse!

Auch bei unseren Vulvaerkrankungen finden wir verschiedene Zeichen für die Einwirkung von langdauernden Reizzuständen. Wir brauchen uns nur an das häufige Auftreten von Pruritussymptomen in unsrigen und bei allen sonst in der Literatur beschriebenen Fällen zu erinnern. Freilich muß zugegeben werden, daß sich diese Erscheinung manchmal erst nach dem Auftritt des Karzinoms, ja oft erst nach völliger Verjauchung desselben bemerkbar macht. In diesen Fällen ist natürlich dem Pruritus nur eine sekundäre Bedeutung beizumessen; er ist erst mehr oder minder die Folge des Vulvakrebses.

In denjenigen von unseren Fällen aber, wo dies Jucken schon 4—10 Jahre vor der Karzinomentwicklung, ja einmal bereits seit Geburt bestand, muß dem

Pruritus bezüglich der Ätiologie doch eine große Bedeutung zuerkannt werden.

Das Jahre und Jahrzehnte lang bestehende Jucken kann hier nur die Folge von noch länger einwirkenden chronischen Entzündungsvorgängen an den äußeren Genitalien sein. Deswegen wird hier auch zuerst einigemal das Gefühl von Brennen angegeben, das erst später bei gewisser Dauer der Erkrankung in Jucken umschlagen soll.

Damit stimmt auch Veit überein, welcher uns in seinem Lehrbuch der Gynäkologie wunderbar übersichtlich den Entwicklungsgang von der einfachen Vulvitis bis zum Auftritt des als selbständiges Krankheitsbild imponierenden Pruritus vor Augen führt.

Ebenso sind die bei dieser Erkrankung meist bestehenden lokalen Veränderungen der Vulvahaut ein mehr oder minder charakteristisches Zeichen dafür.

Diese sieht etwas trüber, matter und weißlicher aus als sonst, kann auch ein wenig geschwollen und leicht lederartig verdickt sein, was alles nach Veit seinen Grund in einer kleinzelligen subepithelialen Infiltration, einer „entzündlichen Parakeratose“ hat. Die Schleimhaut ist in chronischen Fällen fleckig gerötet; besonders können kl. Labien, Fossae naviculares und Hymenalreste in typischer Form diese Flecke zeigen. Dazu bestehen meist feine Risse und auch frische Kratzwunden in der Haut, die ganz oberflächlich gelegen sind und entsprechend der nicht aseptischen Natur der Wunde leicht geschwellt sein können. Ja wir hatten in einem unserer Fälle direkt eine chronische Furunkulosis in Kombination mit Pruritus zu verzeichnen.

Im Gegensatz dazu hält Schultze diese Veränderungen für unwesentlich, da das Chorium durch fort-

gesetztes Kratzen auch sekundär in dieser Weise erkrankt sein kann. Und Veit gibt zwar den Symptomenkomplex des Pruritus ohne wesentliche lokale Veränderung auch zu, hält aber sein Vorkommen für eine äußerst seltene Ausnahme. Dieser sogenannte „essentielle“ Pruritus, der von v. Ohlshausen auf Grund einer Neurose erklärt wird, beruht nach seiner Ansicht fast immer auf einer Erregung der vulvaren Nervenendigungen durch chemisch veränderte Sekrete, die vielleicht durch eine interkurrent auftretende katarrhalische Entzündung der Genitalien verursacht sind und deswegen vielfach dem untersuchenden Arzt entgehen.

So haben wir in über einem Drittel unserer Fälle eine Retroflexioversio uteri als Nebenbefund, von der wir wissen, daß sie gewöhnlich den menstruellen Blutfluß verstärkt, und zwar um so exzessiver, je mehr der Uterus durch Schwangerschaften an Größe und Blutreichtum gewonnen hat. Dazu kommt noch, daß bei dieser Erkrankung infolge der Achsendrehung der breiten Ligamente und der Erosion der untersten Cervixschleimhaut auch die Schleimabsonderung der Uterushöhle in der intermenstruellen Zeit meist wesentlich verstärkt wird, alles Momente, die bei längerer Einwirkung ein Zustandekommen von Pruritus vulvae wohl erklären ließen.

Und etablieren sich schon bei der Retroversion des Uterus Stauungsprozesse in demselben, die zu chronischem Katarrh und ständigem Ausfluß führen können, so wirken bei Prolaps dieselben Schädlichkeiten noch um so intensiver, zumal dann auch die Vagina mehr oder minder mitbeteiligt ist. So finden wir bei unseren Frauen auch zwei Fälle mit Totalprolapsen von Uterus und Vagina und mehrere solche mit Descensus einer

oder beider Vaginalwände. Eine Patientin trug längere Zeit ein Pessar, weshalb der Gedanke naheliegt, daß durch diese Fremdkörperwirkung vielleicht eine stärkere Sekretabsonderung hervorgerufen worden ist.

Außerdem haben wir unter unseren Fällen einmal einen Cervixpolypen und mehrmals eine Entzündung der Scheidenschleimhaut als Nebenbefund.

Alle diese pathologischen Erscheinungen haben naturgemäß eine mehr oder minder starke Vermehrung und besonders bei eitrigen Entzündungen auch eine Veränderung des Genitalsekretes zur Folge, welche wieder binnen kurzem eine starke Epithelaufquellung und entzündliche Veränderung der Vulvahaut bedingt.

Das gleiche Ergebnis bekommen wir aber auch bei dauernder Benetzung der Vulva mit Harn von veränderter chemischer Zusammensetzung. So bestand in Fall VIII lange Zeit Diabetes mellitus und wurde als solcher auch bereits 3 Jahre vor der Aufnahme in die Klinik entdeckt. Dreimal hatten wir eine ausgesprochene Nephritis und des öfteren auch eine mitunter sehr schwere Cystitis zu verzeichnen. Durch die Gärung des zuckerhaltigen und durch die chemische Beschaffenheit des stark konzentrierten Eiweißharns kommt es natürlich bald zu hochgradigen Zersetzungsprodukten auf der Haut, die diese für alle schädigenden Einflüsse und besonders für die Ansiedlung von Parasiten (Soor, Staphylokokken, seltener Gonokokken) zugänglich macht.

Wir haben denn auch bei den meisten derartigen Fällen Zeichen von frischen, alten und abgeheilten Entzündungen in der Umgebung des äußeren Genitale unserer Frauen, wie ekzematöse Veränderungen, frische Eiterpusteln, Intertrigo der Schenkelbeugen, von früheren

Prozessen herstammende Pigmentierungen und auch diverse Narben alter Furunkel.

In Fall XVI haben wir als Entzündungsprodukt sogar spitze Kondylome, die zwar nicht typisch für Gonorrhoe sind, aber doch gerade gerne bei ihr auftreten. Bei unserer Patientin bildeten dieselben scheinbar die direkte Grundlage zum Karzinom. Eine Gonorrhoe war anamnestisch nicht zu ermitteln.

Da wir gerade bei unseren fettleibigen Frauen häufig Ekzem der äußeren Genitalien und Intertrigo infolge des meist stark ausgeprägten Hängebauchs auftreten sehen, so wäre doch wohl auch denkbar, daß hochgradige Adipositas durch übermäßige Schweißabsonderungen ständiges Wundsein sowie dadurch sekundär schwere chronisch entzündliche Reizerscheinungen hervorrufen.

Auch hartnäckige Darmkatharrhe, Dysenterien sowie das Auftreten von Darmwürmern können ähnliche Wirkungen hervorrufen. Besonders instruktiv ist in letzterer Beziehung die Veröffentlichung Fischers, wonach eine Patientin lange Zeit an Oxyures vermiculares litt und später dann an Darm und Vulva von Karzinom befallen wurde.

Das oft bis zur Unerträglichkeit gesteigerte Jucken wird in den bisher genannten Fällen meist nur durch die chemisch veränderten Sekrete veranlaßt, die eine Erregung der vulvaren Nervenendigungen bewirken.

Ferner können die zum Pruritus führenden Entzündungserscheinungen aber auch mehr auf mechanischem Wege ausgelöst werden. So haben wir starke Reizzustände der Vulva mit kleinen, sehr empfindlichen spitzen Exkreszenzen bei Frauen, welche mit einem impotenten Mann verheiratet sind, wobei seine Gonorrhoe

schon längst abgeheilt sein kann. Vielfache Versuche der Immissio penis führen nicht zum Ziel und werden um so häufiger wiederholt. Diese womöglich sehr lange fortgesetzten vergeblichen Cohabitationen lassen den Widerstand der Vulva gegen sonst unschädliche Einwirkungen bald hinfällig werden.

Auch lange betriebene masturbatorische Manipulationen können ausgesprochene chronische Reizzustände bewirken, so besonders Hypertrophie der Clitoris. Dafür charakteristisch ist auch die nicht seltene Talgdrüsenhyperplasie der kleinen Labien. Die chronisch gereizten Talgdrüsen liefern mehr Sekret als entleert wird und schwellen zu kleinen Knötchen an. Durch Sekretverhaltung wird dann wieder Jucken ausgelöst und so kommt im Circulus vitiosus abermals Masturbation zustande.

Strikte Tatsachen sind auf diesem Gebiet stets schwer zu ermitteln. Meist kann man sich nur auf Vermutungen beschränken. Sicherlich geht Sand zu weit, wenn er annimmt, daß jede Frau besonders nach Verlust der letzten äußeren Reize, d. h. im Klimakterium, onaniere. Andererseits muß man bedenken, daß selbst die anständigste Dame durch den auf irgendeiner Basis beruhenden Pruritus infolge des entstehenden Circulus vitiosus zur gewohnheitsmäßigen Masturbatorin werden kann.

In einigen unserer Fälle könnte der eine oder andere wohl auf den Gedanken kommen, dieses ferner liegende ätiologische Moment auch mit in Erwägung zu ziehen, zumal wenn man sich erinnert, daß nicht weniger wie 7 Patientinnen verwitwet sind, darunter eine in sehr jungen Jahren nach nur dreijähriger Verheiratung. Drei Frauen sind sehr früh gealtert und

haben bereits je mit 27, 32 und 39 Jahren die Menses verloren. In einem Fall war der Ehemann im besten Alter schwer lungenleidend. Und ein Fall ist dadurch bemerkenswert, daß die Patientin ausdrücklich in der Anamnese angibt, sie habe seit 10 Jahren keinen Beischlaf mehr ausgeübt.

Ohne auf alle diese Punkte näher eingehen zu wollen, muß doch noch zum Schluß betont werden, daß die von den Ovarien ausgehenden Reize sicherlich bei mehr Menschen, als man glaubt, unter Einfluß von Neurasthenie oder mangelhafter Anlage der Psyche masturbatorische Wirkungen auslösen.

Verschlimmert werden natürlich alle diese chronischen Reizzustände durch kolossale Unsauberkeit und jeden Mangel an Körperpflege, wie wir sie ja besonders bei der Landbevölkerung, der fast alle unsere Patienten angehören, zu verzeichnen haben.

Wie wir demnach gesehen haben, lagen dem Pruritus als Ursache fast immer langdauernde Entzündungsvorgänge irgendwelcher Art an den äußeren Genitalien zugrunde. Seltener ist er nur das erste Symptom und die Begleiterscheinung von bereits in Entwicklung begriffenem Karzinom, wenn man auch zugeben muß, daß die allerfrühesten histologischen Veränderungen beim Vulvakrebs oft lange Zeit unbeobachtet bleiben können.

Und bei den pathologischen Umwandlungen der Epidermis, die man bei Pruritus allmählich sich entwickeln sieht, ist es nach Veit anatomisch wohl verständlich, daß langsam ein Karzinom daraus entsteht, zumal wenn der ständige Reiz des durch das Juckgefühl veranlaßten Kratzens noch dazu kommt. Diese Annahme wird auch mehrfach durch exakte Beobachtungen in der Literatur bestätigt. Ich erinnere da nur an den

Fall von Schwarz, in dem die Patientin zuerst wegen Prurituserscheinungen die Klinik konsultierte und dann nach einem halben Jahr mit einem ausgesprochenen Karzinom der Clitoris wiederkam, obwohl vorher trotz genauester Untersuchung keine Spur davon nachzuweisen war.

Auch Lutzemberger hält den Pruritus als das wahrscheinlichste ätiologische Moment für den Vulvakrebs, besonders bei älteren Individuen. Es ist nach seiner Ansicht zweifellos richtig, daß es durch einen fortwährend einwirkenden Insult zu einer Wucherung der Epithelien kommen muß.

In circumscripter Ausdehnung und in gutartigem Sinn sehen wir dies bereits bei den sogenannten Leukoplakien d. h. umschriebenen, schwielenartigen Epithelverdickungen von weißlicher Farbe in Linsen- bis Pfennigstückgröße, auf die zuerst der französische Dermatologe Bex näher aufmerksam macht und deren Erscheinung er passend mit dem Bild der Psoriasis linguae vergleicht. Wie auf dem Boden der letzteren oft ein Krebs entsteht, so können auch erstere nach seiner Ansicht leicht karzinomatös degenerieren. Derselben Meinung ist auch bereits Hildebrand, betont aber zugleich, daß solche Leukoplakien sich besonders als Begleiterscheinung des Pruritus vorfinden.

Letztere Anschauung vertritt auch Veit mit großem Nachdruck. Nach seiner Erklärung führt das durch den Juckreiz ausgelöste Kratzen zu kleinen Oberflächenerosionen und das Heilen dieser Veränderungen zur Verdickung des Epithels. Nach seiner Ansicht wäre also Leukoplakie bei Pruritus ein Zeichen dafür, daß die Hauterkrankung zur Hautverletzung geführt hat und daß dieses wiederholte Auftreten der kleinen Kratz-

wunden in der Heilung zur Epithelverdickung Veranlassung gab. Bevor aber eine definitive Heilung zustande kam, trat von neuem eine frische Entzündung der Vulva infolge von abermaligen mechanischen oder chemischen Reizen ein. So resultierte, wie aus der weißlichen Farbe der Epithelien ersichtlich, eine niemals sich vollendende Heilung. Und damit ist dann die selbständige Krankheit entstanden, die mit Fortfall der Ursache natürlich nicht mehr heilt.

Derartige umschriebene Epithelschwielen sind nach der Ansicht der meisten Autoren die direkten Vorläufer des Krebses. Die bis dahin gutartige und auf die Oberfläche beschränkte Zellhyperplasie braucht ja infolge irgendeines auslösenden Momentes nur mehr nach der Tiefe vorzudringen, und das Bild des Karzinoms ist fertig.

Die Entwicklung eines Kankroids auf dem Boden einer solchen Leukoplakie gibt bereits L. Mayer in Virchows Archiv, Bd. XXXV, an und führt hier die vermehrte Epithelbildung auf die Wucherung der Papillarkörper zurück. Auch Schwarz will bei einer Patientin mit Bestimmtheit ein direktes Entstehen eines Karzinoms aus einer derartigen Epithelschwiele nachgewiesen haben. Und Peruchets hatte einen Fall von vulvovaginaler Leukoplakie mit zugleich bestehendem, unerträglichem Pruritus vulvae, bei dem er die hypertrophische Clitoris samt der leukoplastisch veränderten Basis in 2 cm breiter Umgebung exstirpierte. Zwei Jahre später bestand eine catöse Lymphdrüsengeschwulst in inguine links.

Auch Pozzi, A. Martin, Hofmeier halten derartige Epithelveränderungen für sehr zu krebsiger Entartung disponierend. Und R. Bordères sowie Butlin sehen in denselben die einzige Ätiologie für das Clitoris-Karzinom.

Bei unseren Patientinnen finden wir viermal solche Plaques kombiniert mit Kankroiden. Ein direkter Übergang von ersteren zu letzteren konnte nirgends nachgewiesen werden. Einmal war eher das Umgekehrte der Fall, indem sich nämlich die Leukoplakie, wie bei einer Patientin von Kalle, auf der dem karzinomatösen Ulcus gegenüberliegenden Labie entwickelt hatte. Das auslösende Moment liegt hier aber auch wieder in der ständigen Reizwirkung des ätzenden Ulcussekretes.

Vielfach vereint mit solchen Leukoplakien, noch öfters aber für sich allein bestehend, hat man als weiteren Folgezustand lange dauernder entzündlicher Prozesse im Vestibulum das eigenartige Krankheitsbild der Craurosis vulvae, das von Breisky bereits im Jahre 1885 in klassischer Weise geschildert wird.

Wie schon aus dem Namen ersichtlich, handelt es sich dabei um Schrumpfungsvorgänge und sklerotische Veränderungen der Vulvaschleimhaut. Diese sieht weiß, an manchen Stellen direkt perlmutterartig glänzend aus und ist hie und da von kleinen ektatischen Gefäßen durchzogen. Auch kleine Verletzungen und Risse kommen in der trockenen, oft mit dicker, rauher Epidermis bedeckten Haut vor.

Meist trifft man die Kraurosis im Bereich der ganzen Zirkumferenz des Vestibulums. Häufig greift sie auch auf den Damm und die Labia majora, besonders die Interlabialfalte, über. In auffallendster Weise werden aber Clitoris und Labia minora betroffen; sie werden durch den Prozeß völlig zum Schwinden gebracht, so daß sie nur mehr in Andeutungen vorhanden zu sein pflegen.

Zum hervorstechendsten Symptom gehören auch hier wie bei Pruritus brennende und juckende Em-

pfindungen an den äußeren Geschlechtsteilen, wozu nach den Angaben A. Martins noch vielfach Harnbeschwerden kommen.

Besteht die Krankheit länger, so treten oft die von Breisky besonders geltend gemachten Stenosenerscheinungen mehr in den Vordergrund. Der Scheideneingang kann so eng werden, daß er oft kaum mehr für ein bis zwei Finger durchgängig ist. Infolge starker Spannung der Haut auch vielfach Schmerzen beim Sitzen und Gehen.

Über die Ätiologie und das Zustandekommen dieses Krankheitsbildes herrschen in der Literatur die verschiedensten Ansichten.

Wie Breisky mitteilt, besteht nach den Untersuchungen Fischels die anatomische Grundlage der Kraurosis in narbenähnlicher Beschaffenheit des Papillarkörpers. Mars unterscheidet bereits im Jahre 1898 auf Grund seiner ausgezeichneten Arbeit:

1. ein hypertrophisches Stadium, das einhergeht mit Verbreiterung des Stratum corneum, entzündlicher Reizung im Chorium, Ödem, Infiltration, Exsudatbildung und Atrophie des elastischen Gewebes;
2. ein diesem folgendes atrophisches Stadium, das sich bemerkbar macht durch Verschmälerung der Epidermisschicht, kleinzellige Infiltration, Atrophie der elastischen Fasern bis zu deren vollständigem Schwund, Verfilzung und Vernarbung im Chorium, Mangel an Drüsen und Fett im Unterhautzellgewebe.

Ein Jahr später gelingt es Heller, auch beide Stadien neben einander zu finden.

Im Jahr 1902 weist dann Darger auf den Elastinschwund und auf das Vorhandensein von Plasmazellen als besonders typisch hin. Auch Rosenfeld verlangt 1908 für das Krankheitsbild der Kraurosis ausgesprochene Atrophie der elastischen Elemente, sowie als Kriterium der chronischen Entzündung in den tieferen Cutisschichten sternförmige, zum Teil sich an den Gefäßverlauf haltende Plasmazellinfiltration, der sich in den mittleren Cutisschichten mononukleäre und polymorphkernige Leukozyten beimischen können.

Wie eng verknüpft gerade diese beiden Punkte mit dem typischen Krankheitsbild der Kraurosis sind, geht daraus hervor, daß Phil. Jung bei einer sicher nicht kraurotisch erkrankten Haut auch nicht eine solche Zellinfiltration und den Elastinschwund nachweisen konnte, obwohl sonst alle Zeichen von Kraurosis vorhanden waren.

Auf Grund einer eingehenden Untersuchungsreihe faßt auch dieser Autor die Veränderungen der Kraurosis auf als das Endprodukt der verschiedensten Entzündungsformen, seien sie nun akuter oder chronischer Natur. Ihm schließt sich besonders Veit an und meint, je nachdem der Prozeß mehr oder weniger tief gehe, komme es zu oberflächlichen oder tiefergreifenden Schrumpfungen. Bei den oberflächlichen Schrumpfungsvorgängen sieht man nach dessen Dafürhalten sehr gewöhnlich diffuse Epithelverdickungen auftreten, durch welche die Durchsichtigkeit des Epithels verschwindet. Die Epithellagen der äußeren Haut verlieren den gelblich-bräunlichen Anstrich, werden weißlich und nähern sich dem Bild der Leukoplakie.

Wie gut dieses hypertrophische und das atrophische Stadium bei ausgesprochener Kraurosis neben einander

bestehen und in einander übergehen können, schildert Rosenfeld sehr schön in der gleichen Arbeit vom Jahre 1908 mittels Beschreibung eines Schnitts durch eine Plaque und atrophische Haut.

Warum jüngere Autoren, besonders der französischen Schule bei Kraurosis nur ein atrophisches Stadium anerkennen und sein Hervorgehen aus einem hypertrophischen ganz leugnen wollen, ist nicht recht einzusehen, zumal Jayle und Bender in ihrer Arbeit „Kraurosis et Leukoplasie de la vulve", Revue de gynéc. 1910 selbst eine Kombination von Kraurosis mit Leukoplakie betonen, was nach dem Vorschlag Beverdys mit dem Begriff „Kraurosis leukoplasique" bezeichnet wird. Daß schließlich zwei grundverschiedene Krankheitserscheinungen daraus resultieren, daß der eine Prozeß einen mehr dermatitischen Sitz hat, der andere sich mehr im Epithel abspielt, liegt doch ganz in der Natur der Sache. Bei jeder Narbenbildung haben wir ja ähnliche Verhältnisse.

Und weil wir annehmen müssen, daß dem atrophischen Stadium der Kraurosis sicherlich einmal ein hypertrophisches, entzündliches vorausgeht, so ist es nach A. Martins Meinung wohl denkbar, daß irgendwo Gewebsteile zunächst noch in Hypertrophie verharren und nicht in Atrophie übergehen. Ist nun damit der Prozeß noch nicht zum Stillstand gekommen, sondern werden die in hypertrophischem Zustand gebliebenen Gewebsteile in immer sich steigernder Hypertrophie zur atypischen Wucherung, so haben wir damit das primäre Karzinom mitten in kraurotisch verändertem Gewebe. Mit dieser Theorie ist dann auch zugleich der Einwand zurückgewiesen, warum nicht alle Fälle von Kraurosis in Karzinom übergehen.

Bezüglich des Zusammentreffens von Kraurosis und primärem Vulvakrebs gibt Kalle an, daß bis 1900 nur sechs Fälle dieser Art bekannt waren bei 60 Erkrankungen an Kraurosis überhaupt. Einer dieser wenigen Fälle war damals von Ph. Jung bei einer erst 36jährigen Frau ausführlicher beschrieben.

Heute sind wesentlich mehr solche Fälle bekannt. Haben wir doch allein schon bei der Hälfte unserer Frauen eine Kombination von kraurotischen Veränderungen mit Krebs. Und dabei besteht bei fast allen diesen Patientinnen eine hochgradige Adipositas, woraus wir mit einigem Recht wohl schließen dürfen, daß vor allem fette Frauen zur Kraurosis und damit sekundär auch zum Krebs disponieren. Als sonstige auslösende Momente von chronischen Entzündungsprozessen finden wir in diesen Fällen verzeichnet.

9 × die Angaben von Pruritussymptomen,
1 × das frühere Bestehen von Spitzenkondylomen,
2 × die Kombination mit Leukoplaques,
1 × Furunkel und alte Narben solcher bei Diabetes mellitus,
1 × Nephritis und Blasenkatarrh,
1 × Ständiges Harnträufeln infolge von Papilloma urethrae,
1 × Seit einem Jahr bestehender Drang zu sehr häufigem Wasserlassen,
2 × Fluor,
3 × Kolpitis,
1 × Prolaps,
1 × Cystischer Cervixkatarrh,
3 × Retroflexioversio uteri.

Bezüglich eines Vorausgehens von Gonorhoe oder Lues finden wir nirgends Anhaltspunkte, obgleich nach den Untersuchungen der französischen Schulen diese die hauptsächlichste Grundlage für die Kraurosis bilden sollen. Dagegen leugnen mehrere französische Forscher, wie insbesondere die beiden schon genannten Jayle und Bender überhaupt die Möglichkeit der Entwicklung eines Karzinoms auf kraurosischer Basis.

Uns doch beweist dies außer der großen Zahl von derartigen Kombinationen gerade unser Fall IV, bei dem der klinisch nur kraurotisch veränderte Bezirk der Vulva wegen der heftigen Beschwerden exstirpiert und dann histologisch teilweise als vollständig karzinomatös degeneriert festgestellt wird.

Die anamnesische Dauer der Krankheitserscheinungen war in unseren Fällen, soweit eruierbar, meist eine außerordentlich lange. Je einmal erstreckte sie sich sogar über 14, 12 und 10 Jahre, je einmal über mehr denn 6 und 4 Jahre. Einmal bestand das Leiden seit eineinhalb, zweimal seit einem und nur einmal seit einem halben Jahr. Zweimal war nichts Näheres darüber zu erfahren. Die Bestehungsdauer reicht aber jedenfalls in allen Fällen hin, um aus den chronischen Entzündungsvorgängen einen Schrumpfungsprozeß zustande kommen zu lassen.

Bei einzelnen Kranken sehen wir alle Stadien der Entzündung verkörpert, wie in Fall VIII bei unserer Diabetespatientin, wo wir als akutes Entzündungsprodukt Eiterpusteln, als Zeichen der seit einem Jahr bestehenden chronischen Entzündung braune Pigmentierungen der Schenkelbeugen sowie Leukoplaques, und als Zeichen der Abheilung und Schrumpfung Narbenbildung von Furunkeln und Kraurosis haben, wozu sich

jetzt noch als Zeichen maligner Degeneration ein innerhalb 6 bis 7 Wochen aus einem Knötchen gewachsenes Karzinom der l. gr. Labie gesellt.

So können wir an einem Bild direkt verfolgen, in welch nahem und innigen Zusammenhang die aufsteigende Stufenfolge der Krankheitserscheinungen von akuter, chronischer Vulvitis, Pruritus, Leukoplakie, Kraurosis unter sich und zum Karzinom stehen.

Aber auch die Gesamtheit unserer Fälle zeigt, wie ich mich ausführlicher klarzulegen bemüht habe, überall deutliche Merkmale eines solch fortschreitenden Entwicklungsganges. Überall finden sich bei genauerer Durchsicht die Residuen von vorhandenen oder abgelaufenen Entzündungsprozessen und deren Folgezuständen, die in den einzelnen Fällen eine catöse Degeneration oft nur begreiflich erscheinen lassen.

Da die verschiedenen ätiologischen Momente in den Krankengeschichten absolut nicht so markant zutage treten, um gleich beim ersten Studium derselben genügend zum Bewußtsein zu kommen, da ferner gerade die ausschlaggebenden Punkte wie z. B. die Kraurosis vulvae von der Literatur teilweise in ihrem innigen Zusammenhang mit dem Karzinom umstritten werden, so war es nach meiner Ansicht unbedingt erforderlich, auf diesen ganzen Entwicklungsvorgang des Krebses aus einfachen Entzündungsprozessen mit all den scheinbar selbständigen Zwischenstufen auf das genaueste einzugehen. Einige erläuternde Sätze genügten hier nicht, um den weniger Eingeweihten aufzuklären und insbesondere nicht, um die gegenteiligen Ansichten an der Hand des Tatsachenmaterials gebührend zu widerlegen.

Wie mein verehrter Lehrer Philipp Jung in der fränkischen Gesellschaft für Frauenheilkunde vom Jahr 1909 mit Recht betont hat und wie wir aus obigen Auseinandersetzungen wohl zur Genüge ersehen, ist der Vulvakrebs fast ausschließlich ein sogenanntes Reizungskarzinom, das sich meist auf dem Boden chronisch-entzündlicher Veränderungen entwickelt.

Damit dürften wir aber auch die hauptsächlichsten ätiologischen Momente für das Zustandekommen des Vulvakarzinoms erledigt haben.

Den Übergang von chronischen zu den nur seltener oder gar bloß einmal einwirkenden Irritationen würden eventuell die durch die einzelnen Partus bedingten verschieden schweren Reize bilden.

Nach den Angaben von Koppert, Gönner und Franke wäre es wohl denkbar, daß schon die Gravidität selbst mit ihrer enormen Hyperämie und Saftdurchtränkung der Generationsorgane dem Fortschreiten der Neubildung sehr günstig sei, vielleicht sogar dem Entstehen derselben Vorschub leisten könne.

Bei dem ersten Autor traten bei einer 37jährigen Patientin, die vorher schon drei Graviditäten und Partus ohne Belästigung durchgemacht hatte, in der letzten Hälfte der vierten Gravidität heftige Schmerzen beim Liegen und Sitzen unter Entwicklung einer Geschwulst an den äußeren Genitalien auf, die schnelle Fortschritte machte. Bei einer 39jährigen Patientin Frankes wurde während der Gravidität ein Auftreten von Knötchen beobachtet, die nach dreimaliger vergeblicher Operation schließlich als Plattenepithelkarzinom erkannt wurden. Koppert hatte einen ähnlichen Fall bei einer zum achten Mal graviden Frau.

Was die Zahl der Partus selbst anlangt, hatte Goldschmidt in seiner Zusammenstellung 26 × Acht- und Mehrgebärende, darunter eine X-Para mit 6 Zangengeburten und eine XI-Para mit Anlegen der Zange in sämtlichen Partus, 5 Sieben- und 13 Sechsgebärende. Bei Koppert finden wir 6 Sechs-Para, 3 Acht-Para, 1 Neun-Para und eine Zangengeburt.

Ebenso wie bei diesen und den übrigen Autoren hatten auch unsere Frauen größtenteils mehrfach geboren. So befanden sich unter ihnen

zwei XII-Para — drei VII-Para
eine X „ — zwei VI „
zwei VIII „ — zwei V „
und vier IV-Para.

Dreimal waren auch Zwillingsgeburten zu verzeichnen.

Im Anschluß an einen Partus hatte sich sowohl bei den obengenannten Autoren als auch bei uns nie das Karzinom entwickelt. Insbesondere war auch nie der Krebs auf dem Boden einer aus der Geburt resultierenden Narbe am Damm etc. zustande gekommen.

In unseren Fällen lagen die einzelnen Partus 7 bis 40 Jahre, meist etwa 15 bis 20 Jahre zurück; nur bei Fall X war das Karzinom innerhalb 3 Jahren nach der Geburt zustande gekommen. Aber auch bei dieser Kranken haben wir keinerlei Anhaltspunkt für das Auslösen des Karzinoms durch die Geburt.

Soviel wir wissen, sind überhaupt nur zwei Fälle in der Literatur bekannt, wo Krebs direkt im Anschluß an eine Entbindung zustande gekommen sein soll. Einmal führt Aschenborn bei einer 32jährigen Patientin die Karzinomentwicklung direkt auf die Geburt zurück. Dann beschreibt der schon oben genannte Partsch einen Fall, wo kleine Knötchen nach sehr schwerer Entbin-

dung auftraten und anfangs langsam, dann immer schneller und schneller wuchsen.

Das sind die einzigen Fälle, wo das Geburtsgeschäft als direkt auslösendes Moment für die Krankheit gilt.

Da die größte Mehrzahl der erkrankten Frauen sowohl bei uns wie auch bei den anderen Autoren Geburten durchgemacht haben, so läge es wohl auf der Hand, die mannigfachen Schädigungen, die die Vulva beim Partus erfährt, als begünstigendes Moment heranzuziehen. Zu mindesten bedingen, wie bei den meisten unserer Frauen, verschiedene Entbindungen infolge der hochgradigen Dehnung der Weichteile ein mehr oder minder starkes, dauerndes Klaffen der Vulva, wodurch wieder ein leichteres Eindringen von äußeren Schädlichkeiten auf den inneren Genitaltraktus mit allen seinen, oft in starkem Ausfluß gipfelnden Folgeerscheinungen bedingt wird.

Im großen und ganzen ist übrigens nach den Aufzeichnungen in der Literatur das relative Verhältnis von geboren habenden Frauen zu den Nulliparae und Virgines in keiner Weise zugunsten der letzteren verschoben.

Nach Schulze sind auch diese in einem Prozentsatz befallen, der dem Verhältnis von Müttern zu Nulliparae und Virgines wohl entspricht. Lutzemberger fand unter 105 Frauen 11 Nulliparae und Virgines. Und in den von Goldschmidt zusammengestellten Vulvakarzinomen beträgt der Anteil der Nulliparae 14,84 %, wovon ein Drittel Virgines sind. Dieser Prozentsatz ist so groß, daß man eher annehmen könnte, letztere neigen besonders zum Krebs der äußeren Genitalien, zumal wenn man noch Anhänger der Sandschen Masturbationstheorie ist.

In unseren Fällen haben wir weder Nulliparae noch gar Virgines, so daß wir also in dieser Beziehung unsere Arbeit nicht zum Vergleich heranziehen können.

Ferner finden wir mehrmals in der Literatur ein einmaliges Trauma als ätiologisches Moment für die Krebsentwicklung geltend gemacht.

Der erste derartige Fall ist von Charles West beschrieben, bei dem eine Patientin angeblich durch Sturz auf eine Stuhlkante erkrankte; S. Behrend führt 1869 einen solchen an nach Sturz auf einen Baumast. Auch Ingermann-Pamilin erwähnt einen ähnlichen Fall. Björkquist beobachtet das Auftreten von Karzinom bei einem 21jährigen Mädchen, das vom Berg herunterrutschend, mit den Genitalien gegen einen Stein gestoßen war. Sand eruierte die Krebsentwicklung nach einem Sturz mit einem schweren Korb Wäsche und Quetschung der Vulva durch die Ecke des Korbes. Auch Koppert konstatiert einmal bei einer Patientin den Ursprung des Leidens in einem mit 8 Jahren auf die Geschlechtsteile erfolgten Fall, ein andermal führt er den Stoß von einer Ziege als auslösendes Moment an.

Ob bei all diesen Patientinnen nicht weitere, den betreffenden Autoren vielleicht entgangene ätiologische Punkte mitgespielt haben, kann leider nicht gesagt werden. Jedenfalls ist aber Karzinomentwicklung nach nur einmaligem Trauma äußerst selten, zumal noch hinzukommt, daß eine Verletzung der eigentlichen Vulvagebilde bei deren gut geschützter Lage überhaupt fast nie vorkommt.

Bei unseren Frauen konnten nie derartige Beobachtungen gemacht werden. Wir möchten uns darum der Meinung Kalles anschließen, daß das Trauma höchstens der „Gelegenheitsmacher“ ist, daß der

eigentliche Grund aber viel tiefer, vielleicht in dem Alterswachstumstrieb liegt, da es sich meist um alte Patientinnen, im Fall Ingermann-Pamilin sogar um eine 74jährige Greisin handelt.

Damit nähern wir uns der Involutionstheorie von Thiersch, der die Krebsentwicklung in innigen Zusammenhang mit den während des Klimakteriums auftretenden Involutionsvorgängen an den weiblichen Genitalien bringt.

Als äußeres Zeichen für den Beginn dieser Veränderungen gilt nach seiner Ansicht der Eintritt der Menopause.

Im Anschluß an die Sistierung der Menses findet nach Thierschs Erklärung eine Involution und besonders eine Schrumpfung des Bindegewebes statt. Das Epithel bekommt schließlich über das nur noch wenig widerstandsfähige Bindegewebe die Oberhand und die Folge dieser hochgradigen Gleichgewichtsstörung ist eine Epithelwucherung, die gar bald destruierend in die Tiefe vordringt.

Die Literatur zeigt uns mehrfach, daß der durch den Verlust der Regel markierte Beginn des Klimakteriums von Einfluß für das Zustandekommen des Vulvakarzinoms sein muß. Denn wie überall angegeben ist und wie auch wir weiter vorn bereits näher auseinandergesetzt haben, stehen die meisten der befallenen Frauen jenseits der fünfziger Jahre, d. h. in einem Alter, wo die Menopause gewöhnlich schon längst begonnen hat.

So erwähnt Lutzemberger unter den prädisponierendsten Ursachen vor allem das Alter. Auf die Jahre jenseits der 50 treffen nach seinen Zusammenstellungen 66 %.

Sand findet als durch die Vulvakarzinome am meisten frequentierten das 54. und 58. Lebensjahr und berechnet als Durchschnittsalter der Menopause das 47. Lebensjahr. Nach diesen Resultaten träte also das Karzinom durchschnittlich $11^3/_4$ Jahre nach dem Verluste der Regel auf.

Goldschmidt stellt als Norm des Klimakteriumeintrittes die Zeit zwischen 45. und 50. Lebensjahr fest.

Auch bei uns fällt der Beginn der Menostase bei der Hälfte aller Patienten auf diesen Zeitraum. Nur in 3 Fällen bestehen zur Zeit der Karzinomentwicklung noch die Menses, und in 2 Fällen sistierten sie ungefähr zugleich mit dem Beginn der Erkrankung.

Dreimal haben wir einen sehr frühen Eintritt des Klimakteriums zu verzeichnen, so in Fall II mit 27 Jahren, anamnestisch angeblich im Anschluß an eine Eierstocksgeschwulst, einmal mit 32 Jahren ohne zu ermittelnden äußeren Grund, und einmal mit 39 Jahren, wo vielleicht die Folgen einer Gonorrhoe die Ursache bilden. Wir hätten demnach bei diesen Patientinnen ebenso wie bei 22 Fällen von Goldschmid ein sehr frühes Altern des Organismus, einhergehend mit einer Schwächung seiner Lebensdauer und könnten vielleicht hier das Auftreten des Krebses in Einklang bringen mit der von Thiersch aufgestellten Hypothese.

Zwischen dem Beginn der Menopause und der Karzinomentwicklung war in unseren Fällen nur sechsmal ein Zeitraum unter 10 Jahren verstrichen (je einmal 1, 2, 4, 5, 6 und 9 Jahre); achtmal dauerte die Frist zwischen Beginn des Klimakteriums und des Karzinoms 10 bis 20 Jahre, je einmal sogar 21, 29 und 31 Jahre.

Wenn der Thierschschen Theorie wirklich die Bedeutung einzuräumen ist, die sie beansprucht, so scheint

die Involution der Gewebe doch sehr lange zu brauchen, bis sie endlich soweit sind, um einen reifen Boden für die karzinomatöse Entartung abgeben zu können.

Am meisten hypothetisch dürfte wohl noch die Cohnheimsche Theorie sein, die die erste Anlage der Geschwülste mit embryonalen Keimverlagerungen in Zusammenhang bringt, deren Wachstumsenergie durch alle denkbaren Gelegenheitsursachen entfacht werden könne.

Hierher gehört wohl auch die Entwicklung des Karzinoms auf dem Boden von zunächst gutartigen Neubildungen. Denn auch hier handelt es sich bereits um die Erzeugung überschüssiger Keime. Man darf bezüglich der gutartigen Warzen, Papillome und Hauthörner, die erst nach langem Bestand in Karzinom übergehen, wohl annehmen, daß das Epithel von vorne herein anderer biologischer Qualität ist als an normalen Stellen. Die primär abweichende Beschaffenheit des Epithels hat zur Entwicklung der scheinbar gutartigen Geschwulst Veranlassung gegeben, und später sind es Gelegenheitsursachen, welche das atypische, krebsige Epithelwachstum ermöglichen.

Eine derartige Entwicklung von Vulvakarzinom finden wir auch öfter in der Literatur verzeichnet. So erwähnt v. Winkel einen Fall von Clitoriskarzinom, der auf dem Boden einer angeborenen Warze entstanden ist. Und Veit betont, wie früher schon angegeben, von Naevi pigmentosi und kleinen Pigmentflecken die besondere Disposition zu karzinomatöser Entartung. Auch weist er auf das Zustandekommen aus aberrierten Schweißdrüsen, den Pickschen Hidradenomen hin, deren Ausgang in maligne Degeneration H. Rüge festgestellt hat.

Daß derartige Strukturanomalien der Haut gegenüber der Karzinomentwicklung einen Locus minoris resi-

stentiae abgeben, wird auch durch die Goldschmidtsche Kasuistik in reichlicher Weise illustriert, die sich auf Fälle von Pollaillon, Rochelt, Riberi, Maas, Schwarz und Küstner stützt. Gärtner führt einen Fall aus der Sellheimschen Klinik an, wo die Patientin im 17. Lebensjahr ein warzenähnliches Gebilde an der Vulva bekam, aus dem später ein handtellergroßer Tumor hervorging. Nach Riberis Schilderung trat bei einer 58jährigen Patientin im 11. Lebensjahre eine kleine stationäre Geschwulst am Meatus urinarius auf, die nachher den Boden für das periurethrale Karzinom abgab.

Ähnlich ist auch der Verlauf unseres Falles XVII, wo auf dem Boden eines klinisch exstirpierten und als gutartig festgestellten Papilloms nach 12 Jahren eine Krebswucherung entstand.

Von einigen unserer Patientinnen wurde dann zwar angeblich auch aus einer Warze die Entstehung eines Karzinoms bemerkt; doch war das Auftreten derselben nie von Geburt oder frühester Jugend an beobachtet worden, so daß wir diese Fälle für obige Betrachtung ausschalten müssen.

Wenn auch von Cohnheim weiter betont wird, daß in manchen Familien eine gewisse Anlage und hereditäre Disposition zur Bildung überschüssiger Keime sowie zur embryonalen Gewebsverlagerung bestehe, so finden wir doch dafür in der Literatur nirgends eine Bestätigung. Nur in zwei Fällen von Lesser und Frankenthal ist, wie Sand angibt, auf Heredität hingewiesen worden.

Bei unseren Patientinnen ist zwar fünfmal angegeben, daß Vater oder Mutter an Krebs (meist „Magenverhärtung“) zu Grunde gegangen. Doch können wir auch diesem Punkt absolut keine Bedeutung beimessen.

Von einer gewissen vielseitigen Anlage zu Karzinomerkrankung könnte man höchstens in Fall V mit seinem multiplen Sitz sprechen, bei dem wir zwei ganz verschiedene Organe von zwei ebenso verschiedenen Krebsarten in der ausgedehntesten Weise befallen haben.

Ich glaube auch nicht, daß bei Karzinom je Heredität eine so große Bedeutung spielen kann, als dies bei Tuberkulose der Fall ist.

Merkwürdig ist übrigens die mehrfache Kombination unserer Karzinomfälle mit teilweise weit fortgeschrittener Tuberkulose der verschiedensten Organe, wie besonders auch in Fall V.

Beide Erkrankungen scheinen ihrer Weiterverbreitung gegenseitig Vorschub zu leisten durch ihre Schwächung des Organismus, der sich nun gleich von zwei Seiten angegriffen sieht. Betont möge hier außerdem werden, daß nach Lubarsch chronisch fortschreitende Tuberkulose auch eine Disposition für die Karzinomentwicklung schafft.

Freilich erklärt diese wie auch sämtliche andere Theorien durchaus noch nicht das erste Zustandekommen und die innere Ursache der karzinomatösen Neubildung. Betreff des allerersten ätiologischen Momentes der krebsigen Wucherungen können uns weder Virchow noch Thiersch noch Cohnheim befriedigen. Denn immer und immer wieder gibt es Hunderte von Fällen mit gleichartigem Beginn, bei denen die karzinomatöse Entartung ausbleibt. Selbst wenn wir unsere am meisten für sich habende Reiztheorie daraufhin betrachten, stoßen wir alle Augenblicke auf diese rätselhafte Erscheinung.

Sehr viel zu deren Klärung trägt neuerdings Borsts Lehre von den inneren Ursachen bei. Nach seiner Annahme ändern sich entweder vorher völlig normale

Epithelzellen, vielleicht infolge Bildung natürlicher Variationen, biologisch von Grund auf oder das Karzinomgewebe geht von Zellen und Geweben aus, die in ihrer Entwicklung und Zusammensetzung bereits von Haus aus fehlerhaft sind. Ebenso wie gröbere Formen der Entwicklungsstörungen (örtliche Mißbildungen ganzer Gewebsbezirke und Keimverlagerungen) als Grundlage für catöses Wachstum vorkommen, hält er es für wahrscheinlich, daß es feinere Störungen in der Entwicklung von Zellen und Geweben gibt, die für unsere Kenntnisse und technischen Hilfsmittel zu subtil sind, um erkannt zu werden.

So lange aber dies nicht möglich ist, bleibt auch Borsts Theorie eine Hypothese, bis es endlich einmal der anatomisch-experimentiellen Forschung gelingt, dieses ebenso wichtige wie dunkle Gebiet der allgemeinen Karzinomentstehung vollends aufzuklären und in seinen Endursachen zu entdecken.

Bis dahin müssen wir mit den bereits festgestellten, auch klinisch nachweisbaren Punkten als in Betracht kommenden ätiologischen Momenten zufrieden sein. Und diese werden bei frühzeitiger Berücksichtigung auch meist genügen, um, wenn wir auch die innere Disposition nicht beseitigen können, doch wenigstens alle äußeren Anlässe zur Karzinomentwicklung hintanzuhalten und bei einem trotzdem entstehenden Krebs möglichst frühzeitig einzugreifen.

So wenig wir auch über das erste Zustandekommen der karzinomatösen Neubildung im allgemeinen und insbesondere an der Vulva Bescheid wissen, über die Ursachen seiner verschieden raschen und verschieden großen Ausbreitung hat uns die pathologische Anatomie längst aufgeklärt. Wir wissen, daß die Geschwulst,

einmal auch in noch so kleinen Anfängen vorhanden, aus sich selbst heraus durch Teilung und Vermehrung ihrer Paremchymzellen teils aktiv in die Umgebung vordringt, teils passiv verschleppt wird.

Ersteres erfolgt einfach durch Einwachsen des krebsigen Epithels in das benachbarte normale Gewebe, wobei die Raschheit des Vordringens durch den Widerstand bestimmt wird, den die Umgebung entgegenzusetzen vermag. Ein entzündlich verändertes, gut durchblutetes Genitale wird natürlich unter sonst gleichen Verhältnissen das zerstörende Vordringen der Krebszellen viel mehr erleichtern als eine kraurotisch veränderte, narbig sklerosierende Vulva. Daraus ist auch wohl zum Teil zu erklären, warum sich das Karzinom in Fall IV und zum Teil auch in Fall XVII trotz so langen Bestehens so unendlich langsam ausgedehnt hat.

Das weitere Vordringen des Karzinoms ermöglichen wie überall die Lymphstraßen und besonders die perivaskulären Lymphräume, an denen die Vulva bei ihrem dicht angelegten Venennetz sehr reich ist.

In diesen haben wir auch wieder entweder ein kontinuierliches Vorwachsen der Karzinommasse auf allen Punkten der ganzen Linie von den Wurzeln der Lymphgefäße bis in die großen Stämme, oder es lösen sich einzelne Zellen los und werden passiv mit dem Lymphstrom verschleppt, um irgendwo in der Nähe der Hauptgeschwulst haften zu bleiben und für sich weiter zu wuchern, wodurch sich z. B. bei Fall XXIV die kleinen, bis erbsengroßen Knötchen in der Umgebung des Primärtumors erklären lassen.

Die weitere Ausbreitung des Karzinoms erfolgt auf dem Lymphweg bis in die regionären Lymphdrüsen. Dabei sind meist die größeren von dem Primärherd weg-

führenden Lymphgefäße nicht sichtbar erkrankt, oder sie sind, wie in Fall I der zur l. Inguinalseite ziehende derbe und dicke Geschwulststrang, auch selbst mit Krebsmassen angefüllt.

Die karzinomatös infiltrierten Lymphdrüsen können zu großen Knoten anschwellen und, wie bei Fall I, in derbe graurötliche Tumoren oder bei stärkerer Einschmelzung, wie in Fall XXIII, auch in saftreiche, vollständig erweichte Geschwulstmassen verwandelt werden. Endlich kann aber auch nur eine entzündliche Schwellung der Lymphdrüsen zustande kommen, wie wir sie besonders oft bei bestehendem Ulcus finden.

Es können mehrere Lymphdrüsen zugleich infiziert werden, wie in Fall VII, VIII, X, XVIII, oder es erfolgt die Implantation von Krebskeimen in den einzelnen Drüsen nach und nach, bis fast alle Lymphdrüsen der betreffenden Region erkrankt sind (conf. Fall XXIII).

Verschleppte Karzinomzellen können aber auch eine Lymphdrüsenetappe passieren und erst in der nächst höheren Gruppe Fuß fassen, so daß die regionären, dem Primärherd zunächst gelegenen Lymphdrüsen nicht erkrankt sind, während die Krankheit doch bereits zentral schon mehrere Lymphdrüsenstationen wie z. B. die verschiedenen Iliacaldrüsen befallen hat.

Um die verschiedenartige Ausdehnung der karzinomatösen Wucherung in unseren und auch bei anderen in der Literatur beschriebenen Fällen richtig verstehen und sich daraus ein Bild über die Verbreitungsmöglichkeit überhaupt verschaffen zu können — wovon ja alles für die Prognose und einzuschlagende Therapie des Falles abhängt — ist unbedingt eine genaue Kenntnis über den feineren anatomischen Aufbau und die Anordnung des Lymphgefäßsystems an den weiblichen Genitalien

nötig. An einer solchen guten und wirklich brauchbaren Darstellung hat es aber lange Zeit fast ganz gefehlt.

Erst Sappey hat 1885 in seiner „Description et iconographie de vaisseaux lymphatiques considérés chez l'homme vertèbre“ und Poirier im Jahr 1889 in seiner „Lymphatiques des organes génitaux de la femme“ sowie 1890 in der Arbeit „Du rôle des lymphatiques dans les inflammations de l'utérus, des annexes et du péritoine pélvien“ die Abfluß- und Verbindungswege der Lymphe an den weiblichen Genitalien im Zusammenhang beschrieben. Ihre Arbeiten waren aber teils unvollständig, teils von verschiedenen Fehlern unterlaufen.

Weit überflügelt wurde ihr Werk durch die genauen und ausführlich angestellten Versuche von C. Bruhns, der bei 54 verschiedenen Leichen das Lymphgefäßsystem durch sorgfältige Injektionen von Preußischblau und Zinnober zur Darstellung brachte und seine Ergebnisse in His Archiv für Anatomie und Entwicklungsgeschichte, Jahrgang 1898 veröffentlicht unter dem Titel: „Über die Lymphgefäße der weiblichen Genitalien nebst einigen Bemerkungen über die Topographie der Leistendrüsen“.

Durch verschiedene Einstiche in die großen Labien („außen wie innen, unten wie oben“) erhielt Bruhns stets eine diffuse Injektion der Lymphkapillaren an der äußeren und inneren Fläche der großen Lippen. Von den letzteren aus gehen dann 5 bis 8 oder noch mehr Äste zu den Leistendrüsen. Von diesen Ästen verlaufen einige in ziemlich direkter Richtung zu den Drüsen, namentlich die Stämme, die sich vom mittleren Teil der Labien abzweigen. Die von dem oberen Abschnitt kommenden steigen dagegen gewöhnlich ein

Stück senkrecht in die Höhe nach dem Mons veneris zu, um dann sich in scharfem Winkel seitlich zu wenden. Von dem unteren Teil der Labien wiederum ziehen die Äste öfters erst parallel am äußeren Rand der Labien entlang und biegen dann plötzlich nach den Inguinaldrüsen zu um.

Die Lymphbahnen der kl. Labien hängen innig zusammen mit denen der großen. Denn durch Einstich in die kl. Labien, einerlei an welcher Stelle derselben, sah Bruhns genau die gleichen, vom äußeren Rand der gr. Labien sich abzweigenden Lymphstämme sich füllen und genau zu den gleichen Inguinaldrüsen verlaufen wie bei der Injektion der gr. Labien selbst. Anderseits färbt sich bei Einspritzung in die kl. Labien auch die Clitoris und das Praepentium clitoridis diffus blau, so daß also auch die Lymphbahnen dieser Teile mit denen der kl. Labien unmittelbar zusammenhängen.

Für die bei verschiedenen von unseren Fällen beobachtete Tatsache, daß ein an einem Labium sitzendes Karzinom die Inguinaldrüsengruppen beider Seiten zur Schwellung bringt, fand Bruhns die Bestätigung in den anatomischen Verhältnissen. Denn er injizierte häufig nur das eine gr. oder eine kl. Labium und sah dann bei einer Anzahl von Fällen sich Lymphstämme füllen, die nach den Lymphdrüsen beider Seiten verliefen.

Die Möglichkeit der Ausbreitung der Farbflüssigkeit auf die nicht injizierte Seite ist nach seinem Befund eine doppelte. Entweder biegen beispielsweise von dem r. gr. oder kl. injizierten Labium ein oder ein paar Lymphstränge um die vordere Kommissur herum nach den Inguinaldrüsen der l. Seite. In diesen Fällen gelangen also die Drüsen der l. Seite direkt vom r. Labium aus zur Injektion. Oder die Farbmasse breitet

sich bei Einspritzung in das eine Labium um die vordere oder hintere Kommissur herum in die Lymphbahnen des anderen Labiums aus und von hier aus lösen sich erst Stämme zu den Drüsen der ursprünglich nicht injizierten Seite ab, so daß also diese Drüsen erst durch Vermittlung des kl. oder gr. Labiums der gleichen Seite injiziert werden.

Um diese ganzen Verhältnisse etwas übersichtlicher zu gestalten, wie auch um die Anlage der ersten und deswegen hauptsächlich in Frage kommenden Drüsenetappe, der Glaudulae inguinales superficiales, bildlich zu veranschaulichen, sei mir gestattet, am Schluß meiner Abhandlung eine nach der Bruhnsschen Skizze angefertigte und etwas differenzierte Zeichnung beizufügen.

Was die gewöhnlich zunächst infiltrierten Leistendrüsen betrifft, so teilt diese Bruhns nach seinem Untersuchungsergebnis gleich den anderen Autoren auch in oberflächliche, über der Fascia lata femoris gelegene und in tiefe, unter derselben in der Fossa ileopectinea befindliche ein.

Die Verteilung der oberflächlichen Inguinaldrüsen ist nach seinem Befund sehr variabel. Als am zutreffendsten bezeichnet Bruhns die Sappeyschen Angaben, wonach die Drüsen in folgende fünf Gruppen zu scheiden sind:

1. Eine obere, in der Leistenfurche gelegene,
2. eine untere an der Saphena magna, wenig unterhalb der Einmündungsstelle dieser Vene in die Vena femoralis,
3. eine innere, innerhalb der Mündung der Vena saphena,
4. eine äußere, außerhalb der A. femoralis und endlich
5. eine einzelne Drüse zwischen diesen vier Gruppen.

Am konstantesten fand Bruhns von diesen Gruppen die als obere und innere aufgeführten Drüsenpakete vor. Diese Drüsen sind es auch, zu denen gewöhnlich die Lymphstämme von den großen Labien ziehen. Seltener mündet ein Ast in eine Drüse der unteren Gruppe. Da aber alle Leistendrüsen dicht untereinander zusammenhängen, so gelangt natürlich die Lymphe indirekt auch in die Drüsen der anderen Gruppen.

Die Zahl dieser oberflächlichen Inguinaldrüsen ist verschieden, beträgt meist etwa 5—15. Bei geringer Zahl sieht man oft, daß die einzelnen, teilweise mit verschiedenen Einbuchtungen versehenen Drüsen die Größe von 2—3 entsprechenden Drüsen an anderen Präparaten haben, so daß also hier die geringere Anzahl kompensiert erscheint durch die Größe der Einzeldrüse.

Von diesen Glandualae inguinales superficiales aus gehen zahlreiche Verbindungsäste zu den unter der Fascia lata befindlichen Drüsen, ferner ebenso auch zu den im Becken gelegenen Gruppen.

Unter der Fascia lata kommen zwar in der Gegend des Schenkelringes auf und an den großen Schenkelgefäßen auch manchmal bis zu vier kleine, oft kaum wahrnehmbare Drüsen vor; konstant ist aber nur die Rosenmüllersche Drüse, die in der Lacuna vasorum medianwärts von der Vena femoralis liegt. Nach der Tiefe zu schließen sich ihr oft 1—2 Drüsen an, die unmittelbar am Ligamentum Ponparti, aber bereits in der Beckenhöhle sitzen und so hier auch eine direkte Verbindung mit dieser herstellen.

Von den Beckendrüsen kommen als nächste Etappe die Lymphoglandalae iliacae und hypogastricae in

Betracht, von denen die ersteren in dem Winkel zwischen Art. iliaca externa und hypogastrica liegen, die letzteren nach innen von dieser bis zur Mitte sich erstrecken.

Alle seit Anfang genannten Drüsengruppen stehen durch Lymphstämme in innigstem Zusammenhang, so daß das Vulvakarzinom, wie einige unserer Fälle zeigen, auch ausgedehnte Beckenmetastasen hervorrufen kann, obwohl die ersten Drüsenetappen vielleicht nur weniger ergriffen oder sogar ganz übersprungen sind.

Zu den tiefen Iliacaldrüsen münden gewöhnlich die Lymphstämme der Vagina. Dadurch, daß Bruhns durch Einstich hinter dem Hymen eine Injektion der Lymphbahnen des kl. Labiums erhielt, ist anderseits eine verschiedentliche Kommunikation des untersten Vaginallymphgefäßsystems erwiesen. Und es wäre nun wohl denkbar, daß ebenso, wie das Vaginalkarzinom auf die äußeren Genitalien und Leistendrüsen übergreifen kann, der Vulvakrebs auch umgekehrt über die Grenzscheide nach der Vagina zu vordringt und sekundär Metastasen in den Iliacaldrüsen macht.

Damit haben wir die für uns wichtigsten Ergebnisse von C. Bruhns hochinteressanten experimentellen Untersuchungen angegeben, die gerade bezüglich des Vulvakarzinoms für die Aufklärung von Ausbreitungsmöglichkeit, Prognose und einzuschlagender Therapie von unendlicher Bedeutung sind.

Auf Grund dieser trefflichen Arbeit können wir uns jetzt einigermaßen eine Vorstellung machen von dem meist kolossalen Ausdehnungsvermögen dieser scheinbar harmlosen Neubildung, und können nun auch den bis dahin nur zu oft rätselhaften inneren Zusammen-

hang zwischen Drüsenmetastasen und Lokaltumor begreifen. Wir verstehen jetzt, warum sich der Krebs erst auf der Längsachse einer Labialhälfte verbreitet, und warum zunächst nur die Lymphdrüsengruppen der gleichen Seite befallen werden. Wir begreifen nun das Zustandekommen einer solch kolossalen Ausdehnung von Karzinom wie in Fall V. Wir verstehen jetzt aber auch in Fall XXIII die Ätiologie einer vollständigen krebsigen Ummauerung der Vena femoralis, so daß diese und sekundär auch die Patientin der bei dem Fehlen jeglichen Primärtumors außerordentlich leicht aussehenden Operation zum Opfer fallen mußte.

Ferner werden uns jetzt auch die nicht ganz schulmäßig verlaufenden Fälle klar, bei denen wir vielleicht die Leistendrüsenschwellung auf der dem Tumor entgegengesetzten Seite finden, oder gar die Patienten bei mangelnder Leistendrüsenschwellung an Beckendrüsentumoren zugrunde gehen sehen. Und wir verstehen ferner, wie den meisten früheren Autoren zum Trotz das Karzinom in unseren Fällen so oft einfach die bisher als geheiligt angesehenen Pforten der Carunculae myrtiformes durchbricht, auf die Vagina übergreift und diese gleich dem Fall IX und XVII vollkommen zirkulär umschließen und in ein festes, starres Rohr verwandeln kann.

Auch die Neigung des Krebses zur Tiefenausdehnung an den vorderen Genitalpartien wäre bei dem innigen Zusammenhang von periurethralem und vaginalem Lymphsystem einerseits mit dem oberflächlichen vulvaren anderseits wohl zu erklären.

Weniger einleuchtend sind dagegen die Verhältnisse, wo die weitere Ausbreitung des Karzinoms auf dem Lymphweg nur durch sogenannte retrograde Ver-

schleppung erklärt werden kann, so z. B. wenn wir bei einem ausgedehnten, aber doch weder die hintere noch vordere Kommissur überschreitenden Krebsulcus der einen großen Labie ein kleines, eben beginnendes Karzinomknötchen an korrespondierender Stelle der anderen Schamlippe zu verzeichnen haben. Maaß sieht bei solch einem Fall in der Reizung der gegenüberliegenden Stelle die Ursache für einen Locus minoris resistentiae und nimmt Metastasenbildung durch das Lymphgefäßsystem um die vordere oder hintere Kommissur herum an. Wenn dieser rückläufige Weg aber ja eingeschlagen werden soll, so gehört dazu doch unbedingt eine vollständige Verlegung des Lumens in den abführenden großen Lymphstämmen. Erst wenn der Abfluß der Lymphe nach den Inguinalbeugen auf Grund eines catösen Verschlusses der Lymphgefäße unmöglich gemacht ist, wird diese sich einen rückläufigen Weg zu bahnen suchen und erst dann, d. h. also in den allerseltensten Fällen, könnte Maaß' Theorie überhaupt zur Anwendung kommen.

Da die entsprechenden Flächen der Labien meist eng aneinander liegen und dadurch gesunde und kranke, ulzerierte Schamlippenteile fast immer in unmittelbarster Berührung stehen, ist aber das Zustandekommen der sekundären Neubildung einzig und allein auf Grund der Irritationstheorie von Thirsch viel leichter erklärlich, zumal da dem sekundären Krebs wie auch in einigen unserer Fälle oft die schon ausführlich besprochenen Leukoplaques vorausgehen.

Bei ausgedehnter Ulzeration und starker Jauchung des Primärtumors ist es aber auch weiterhin verständlich, daß das Epithel der gegenüberliegenden gesunden Seite binnen kurzem mazeriert wird und bald

feine Risse und Spalten bekommt, in die bei jedem Schritt Krebspartikelchen übertragen und verrieben werden, zumal nach Borst auch eine aktive Beweglichkeit der Karzinomzellen bestehen soll.

Für diese Implantationsfähigkeit des Krebses finden wir eine vielfache Bestätigung in der Literatur. So beschreibt Bergmann die Autoinokulation eines Unterlippenkarzinoms auf die Oberlippe und Winiwarter schildert die Übertragung eines Krebses von einer ständig scheuernden Hand auf die Konjunktiva des gleichseitigen Auges.

Viel günstiger liegen natürlich aus den oben angeführten Gründen die Verhältnisse an der Vulva. Als erster konnte hier Zweifel eine entsprechend lokalisierte sekundäre Erkrankung als Karzinom diagnostizieren. Weitere Fälle werden dann von Küstner, Koppert, Blümcke, Ove, Hamburger, Franke und Orthmann beschrieben. Sehr typisch ist außerdem der Fall von Goldschmidt, nach dem eine Maschinennäherin genau an der dem primären Tumor gegenüberliegenden Stelle der anderen großen Schamlippe ein sekundäres Karzinom von gleicher Beschaffenheit und fast kongruent sich deckendem Substanzverlust zeigte. Als praedisponierend muß hier die Berufstätigkeit angesehen werden, da durch das Maschinentreten die befallenen Stellen ständig gegen einander gescheuert wurden. Schwarz erwähnt einen Fall, bei dem 7 Monate nach Exstirpation des Primärkarzinoms ein Rezidiv an der gegenüberliegenden Stelle der anderen Labie eintrat.

Ähnlich ist auch unser Fall II, wo ein zweimarkstückgroßer Tumor der rechten Interlabialfalte nach 13 Monaten auf der l. gr. Schamlippe rezidivierte. Doch da hier nur eine Lokalexzision des Karzinoms ge-

macht worden war, der primäre Tumor aber anderseits nahe der hinteren Kommissur gesessen hatte, so kann in diesem Fall nicht mit Sicherheit entschieden werden, ob nicht das Rezidiv aus zurückgebliebenen Krebsresten um die hintere Kommissur herum zustande gekommen ist.

Typische sogenannte Abklatschkarzinomen haben wir unter unseren Fällen nicht zu verzeichnen.

Werfen wir nun einen Rückblick auf die außerordentliche Vielseitigkeit sowie die lange Einwirkungsdauer der in Betracht kommenden ätiologischen Momente, führen wir uns noch einmal den gewaltigen Blut- und Lymphgefäßreichtum an den äußeren Genitalien vor Augen mit dem dadurch bedingten, raschen Ausbreitungsvermögen in die Umgebung, so verstehen wir auch, daß der Vulvakrebs trotz seines überaus harmlosen Beginnes in der Literatur als eines der bösartigsten Karzinome beschrieben ist, dem wir von vorneherein die denkbar schlechteste Prognose stellen müssen. Und wir werden uns dann auch nicht mehr über die vielen Kreuze und wenigen Heilungen auf der im Anhang beigegebenen Übersichtstafel unserer Fälle wundern.

Wenn auch einzelne Formen des Vulvakarzinoms einen relativ gutartigen Verlauf zu nehmen scheinen, wie z. B. gerade bei Fall XVII, der ohne operativen Eingriff erst nach $2^3/_4$ Jahren zum Exitus kam, so besteht doch auch heute noch der Ausspruch Küstners aus dem Jahr 1882 zu recht, daß der äußere Genitaliskrebs bereits sehr frühzeitig einen äußerst perniziösen Charakter annähme und daß frühzeitig die Lymphstraßen der ersten Etappen okkupiert würden. Das bestätigen auch Goldschmidt, Kalle, Gärtner, Schleiff, Werthmann mit ihren Statistiken und insbesondere auch Döderlein, welcher eine definitive Heilung zu den Seltenheiten zählt.

Trotzdem in unseren Fällen die anamnestische Dauer des Leidens meist nur auf ein Viertel- bis ein Halb-, bis höchstens ein Jahr zurückdadierte, war doch bei der Aufnahme fast immer der größte Teil der Vulva nebst den angrenzenden Teilen von Urethra, Vagina oder Damm befallen. 13 mal bestanden beiderseitige hochgradige Drüsenschwellungen, 8 mal solche auf der einen Seite und nur 3 mal waren gar keine vergrößerten Drüsen nachzuweisen. In vier Fällen war der Tumor bereits so weit vorgeschritten und so mit Beckenteilen verwachsen, daß überhaupt an keine Operation, weil aussichtslos, gedacht werden konnte.

Wenn Teller in seiner Arbeit betont, daß die Vulvakarzinome lange Zeit lokal bleiben und erst etwa nach einem Jahr die Drüsen ergriffen werden, so konnte dies bei uns in keinem Fall beobachtet werden. Im Gegenteil, in Fall II haben wir trotz eines kleinen, nur zweimarkstückgroßen Primärtumors bereits beide Leistendrüsen stärker geschwellt. Auch Goldschmidt findet nur in 59 von 157 Fällen, das ist in 34,5 %, keine Drüsenmetastasen. Und Veit hat in allen Fällen Drüseninfektion nachgewiesen.

Bezüglich der Primärtumoren sind bei uns und auch sonst in der Literatur die prognostisch ungünstigsten die Vulvourethralkarzinome, die schon Riberi je nach ihrer Heilungsaussicht in folgende drei verschiedene Stadien teilt, nämlich

1) in ein günstiges, bei dem das Karzinom nicht über die Länge der Harnröhre in die Tiefe reicht,
2) in ein weniger aussichtsreiches, bei dem sich Infiltration bis Beckenfaszin und Blasenhals erstreckt,
3) in ein absolut infaustes, bei dem die Erkrankung auch noch auf Blase und jenseitiges Zellengewebe übergeht.

Beiden letzten Gruppen gehörten vier unserer Patientinnen an. Bei zweien war Radikaloperation nebst vollständiger Urethraresektion versucht worden, bei der ersten davon mit dem nicht mehr zu beseitigenden Mißerfolg der Inkontinenz. Diese starb bereits acht Monate nach der Operation an Rezidiv. Die zweite bekam noch vor einem Jahr post operationem ein Rezidiv, und zwar, ebenso wie vorige Patientin, auch an der Harnröhrenmündung, und starb zwei Jahre nach der Operation sowie etwa $2^1/_2$ Jahre nach Beginn des Leidens. Der eine palliativ behandelte Fall kam, wie schon gesagt, erst $2^3/_3$ Jahre nach Auftritt der Neubildung zum Exitus, der andere starb vorher an interkurrierender Krankheit.

Nächstdem sind sehr bösartig die Clitoriskarzinome, da sie rasch auf kl. Labien, periurethrales Gewebe und ganze Vulva übergreifen und sehr frühzeitig doppelseitige Leistendrüsenmetastasen machen. Zwei der obigen Periurethral-Karzinome waren wohl primär Clitoriskarzinome. Auch die zwei weiteren ausgedehnteren Clitoriskarzinome mit Übergriff auf periurethrale Gewebe und Teile der übrigen Vulva zeigen trotz Versuch der Radikalexstirpation tötlichen Verlauf, letzteres nach nicht ganz einjährigem Bestehen, ersteres nach nur vierteljährigen Beschwerden direkt im Anschluß an die Operation. Zwei noch in dem ersten Beginn befindliche Clitoriskarzinome, davon eines auch bereits mit doppelseitigen Drüsenmetastasen, sind seit 4 bezw. $5^3/_4$ Jahren geheilt.

Von den Drüsenmetastasen sind außer den infausten Beckentumoren am meisten gefürchtet und prognostisch am ungünstigsten die karzinomatösen Ummauerungen der großen Schenkelgefäße, da diese, ob mit oder ohne

Operation, meist zur Gangrän des Beins und oft zum Exitus führen, wie wir aus unserem Fall XXIII und einem Fall von Stoeckel ersehen.

Mag nun auch die Karzinomerkrankung an der Vulva noch so klein und noch so sehr in den ersten Anfängen sein, soviel ist sicher und längst festgestellt, daß die Patientin ohne operativen Eingriff ein Opfer der Erkrankung wird. Nach Goldschmidt scheint das Leiden innerhalb von drei Jahren abzulaufen. Nach Björkquist tritt der Tod bereits 6—15 Monate nach Auftreten des Tumors ein.

Bei uns vollzog sich der Verlauf der Erkrankung in den nicht operierten Fällen ungefähr zwischen $1^1/_2$ und $2^1/_2$ Jahren.

Und ist die Prognose der nicht operierten Fälle absolut tötlich, so sind auch die Operationsresultate oft höchst dubia und die Heilungserfolge vielfach sehr schlecht, da die Frauen meist zu lange warten, bis sie ärztliche Hilfe in Anspruch nehmen, so daß dann Primärtumor schon weit ausgedehnte Metastasen gemacht hat. Bei uns war das Karzinom nur in 7 Fällen einigermaßen lokalisiert, welche auch jetzt noch rezidivfrei sind; einer davon ist nach $7^3/_4$ jähriger Rezidivfreiheit an Lungentuberkulose gestorben. Alle übrigen Kranken sind mit Ausnahme des selten gutartigen Verlaufes bei Fall IV in einem Zeitraum von $^1/_2$ Jahr, nur je einmal in einem solchen von $1^1/_2$ und 2 Jahren nach der Operation zugrunde gegangen.

Und zwar starben davon drei direkt an den Folgen des schweren operativen Eingriffs, darunter zwei an septikämischen Erscheinungen bei starker Jauchung der Wunden, zwei weitere unter gleichen Erscheinungen zu Hause. Wir sehen also, daß eine Radikaloperation

des Vulvakarzinoms absolut nicht mehr wie ehedem, wo man sich auf die Exstirpation des Primärknotens beschränkt hat, einen vollkommen ungefährlichen Eingriff bedeutet, zumal es dabei infolge der schmierigen Ulzeration meist zu schweren eitrigen Infektionen des Wundgebiets kommt. Nur dreimal war in unseren Fällen die Wunde primär geheilt, sonst immer sekundär.

Da es sich gewöhnlich um alte, sehr dekrepide und doch oft außerordentlich fette Patientinnen handelt mit, wie auch Stoeckel betont, gewöhnlich nicht ganz intaktem Herzmuskel, ist es wohl leicht verständlich, daß diese solch schweren Schädigungen, wie sie durch Operation und Wundverlauf bedingt sind, vielfach erliegen müssen, wodurch dann wieder anderseits die Gesamtprognose des Vulvakarzinoms bedeutend getrübt werden muß. Sind doch bei uns auf Konto dieses Faktors über 20% Mortalität zu schreiben!

Aber auch bei den primär durch Operation geheilten Fällen können wir nur ganz selten auf ein Dauerresultat rechnen. Wie uns die gesamte einschlägige Literatur zeigt und wie wir insbesondere aus der folgenden Übersichtstabelle unserer Krankheitsfälle ersehen mögen, geht gerade beim Vulvakarzinom die Mehrzahl der Frauen auch dann noch an einem baldigen Rezidiv, sei es lokal oder in den Drüsen, zugrunde. Da die Rezidivgefahr außer von der primären Ausdehnung des Leidens in hohem Grade auch von der Radikalität der Operation abhängig gemacht werden muß und das endgültige Ergebnis mit dieser innig zusammenhängt, so wollen wir unsere Zusammenstellung nach der jeweilig eingeschlagenen Operationsmethode ordnen in:

I. Fälle, die nur nach Exstirbation des Lokaltumors rezidivierten:

1. Fall IV. Anfang Nov. 1889 Exstirpation des kraurotisch veränderten und mikroskopisch catös entarteten Introitus nebst der kl. Labien.

Nach $1^1/_4$ J. Exstirpation des ob. Vulvadrittels + Mons veneris wegen Rezidiv an Clitoris und oberstem Teil der gr. Labien.

Nach weiteren $4^1/_2$ Jahren beiderseitige Inguinaldrüsenausräumung wegen catöser Entartung.

Nach abermaligen $7^1/_4$ Jahren inoperabl. Rezidiv des unteren Vulvaabschnittes + Dammes + Afters. Exitus $13^1/_4$ Jahr nach erster Operat.

2. Fall XXIII. Ende Nov. 1908 Exstirpation des l. kl. Labiums wegen eines bohnengroßen Epithelioms. Drüseninfektion damals nicht nachweisbar.

Nach $^3/_4$ Jahren Exstirpation beiderseitiger, besonders links hochgradig catös entarteter Inguinal- und Schenkeldrüsen. Links durch Unterbindung der Vena femoralis Gangrän des Unterschenkels, die eine Amputation nötig machte. Ein Monat später, d. h. 10 Monate nach erster Operation, Exitus unter septikämischen Erscheinungen.

II. Fälle, die nach Exstirpation von Lokaltumor und regionären Drüsen rezidivierten:

1. Fall I. Anfang Mai 1903 Exstirpation von r. gr. Labie und gleichseitiger Leistendrüsen. Nach Angabe der Verwandten ein Vierteljahr lang

anscheinend gesund, dann altes Leiden. Exitus $^1/_2$ Jahr post operationem.

2. Fall XXIV: Anfang Okt. 1909 Exstirpation der l. gr. und kl. Labie sowie der l. Inguinaldrüsen.

Nach 2 Monaten inoperables Rezidiv lokal in l. Vulvanarbe und auch in rechten Drüsen.

Ein Dreivierteljahr post operationem Exitus.

III. Fälle, die nach Exstirpation von Lokaltumor und doppelseitigen Inguinaldrüsen rezidivierten:

1. Fall II: Anfang Sept. 1903 Exstirpation eines zweimarkstückgroßen Karzinoms in r. Interlabialfalte, nahe Frenulum post., sowie beiderseitiger vergrößerter Drüsen.

Nach 2 Jahren Rezidivexstirpation eines Cancroids an gegenüberliegendem Teil des anderen Labiums und doppelseitige Drüsenausräumung.

Exitus nach weiteren $4^3/_4$ Jahren an Tuberkulosis pulmonum (rezidivfrei!).

2. Fall XIV: Ende Sept. 1907 hühnereigroßer Tumor der Clitoris, kl. Labien und Urethralmündung sowie beiderseitige geschwellte Drüsen exstirpiert.

Nach $^1/_4$ Jahr inoperables Rezidiv lokal an r. und l. gr. Labie (mit Becken verwachsen) sowie auch in rechter Leiste.

Exitus ein Halbjahr nach Operation.

3. Fall XXI: Anfang März 1909 Exstirpation des ganzen periurethralen Gewebes samt l. kl. Labie sowie Resektion der Urethra bis Sphinkter und Ausräumung beiderseitiger stark geschwellter Drüsen.

Nach einem Jahr inoperable Rezidivknoten links oberhalb Urethra, die mit Becken fest verwachsen.

Erst nach weiterem Jahr Exitus.

IV. Fälle, die nach Exstirpation der ganzen Vulva ohne Drüsenausräumung rezidivierten:

Fall XVI: Mitte April 1908 Totalexstirpation der Vulva und Resektion der Urethra. Drüsenausräumung unterbleibt wegen Schwäche der Frau, zumal da sie nicht geschwollen sind.

Nach einem Halbjahr Exstirpation von Rezidiv an r. unterem Ende der Vulvanarbe. Radikale Entfernung nicht möglich, da Übergriff auf Rectum. Auch suspekte Stelle oberhalb Urethretralmündung bleibt, weil doch zwecklos, vom Messer unberührt.

Exitus nicht ganz $^3/_4$ Jahr post operationem.

V. Fälle, die nach Exstirpation der ganzen Vulva und einseitiger Inguinaldrüsenausräumung rezidivierten:

Falll XVIII: Totalexstirpation von Vulva und linksseitiger Leistendrüsen wegen eines an l. Labien und Damm sitzenden Karzinoms Anf. Juni 1908.

Nach nicht ganz einem Jahr Exitus an Rezidiv in unterem und oberem Winkel der Vulvanarbe sowie an linker Leiste.

VI. Fälle, die nach Exstirpation der ganzen Vulva sowie beider Leistendrüsen rezidivierten:

Fall XIX: Mitte Dez. 1908 Exstirpation der ganzen Vulva und beiderseitiger, nicht geschwellter Leistendrüsen.

Nach einem Jahr inoperables Drüsenrezidiv in beiden Leisten. Exitus ein Jahr 4 Monate nach Operation.

Vergleichen wir diese Zusammenstellung mit den sämtlichen 20 operierten Fällen und ziehen davon die vier an der ersten Operation und ihren Folgen zugrunde gegangenen Patientinnen ab, so kommen wir zu dem bedauerlichen Resultat, daß nahezu zwei Drittel unserer Frauen binnen kurzer Zeit ein Rezidiv bekommen haben, welches je zweimal lokal und als Drüsenmetastase, fünfmal aber zugleich lokal und in den Drüsen auftrat.

Von diesen Rezidivfällen ist sehr bemerkenswert das Drüsenrezidiv des Falles XXIII, das uns deutlich vor Augen führt, wie verderblich ein selbst noch so kleines und noch so frühzeitig zur Operation kommendes Vulvakarzinom seiner Trägerin werden kann, wenn nicht beim ersten Eingriff stets die beiderseitigen Inguinaldrüsen mit entfernt werden, mögen sie auch, wie bei dieser auswärts operierten Patientin, in keiner Weise geschwellt sein. Und trotzdem auch der Primärtumor nur Bohnengröße hatte, genügte doch der kurze Zeitraum von 9 Monaten zur Entwicklung von beiderseitigen bis hühnereigroßen Drüsentumoren, denen bei der Exstirpation die eine Vena femoralis und sekundär auch die Patientin zum Opfer fallen mußte.

Daß man sich aber selbst bei den nicht catös erscheinenden und nicht geschwellten Drüsen mit der einfachen Ausräumung aus den oberflächlichen Schichten nicht begnügen darf, sondern ebenso sorgfältig auch die tief unter der oberflächlichen Faszie gelegenen beseitigen muß, zeigt instruktiv Fall XIX, der trotz Exstirpation der ganzen Vulva und beiderseitiger Leisten-

drüsen nach etwas über $1^1/_4$ Jahren an inoperablem Drüsenrezidiv zugrunde ging.

Ebenso zeigt unsere Zusammenstellung auch, daß man außer auf die Drüsen auch auf eine möglichst gründliche Entfernung des lokalen Primärtumors sein Augenmerk richten muß. Wenn man bei der Exzision nicht sehr weit im Gesunden geblieben ist und nicht alle etwa durch das dichte Lymphgefäßsystem in die Umgebung ausgestreuten Krebszellen mit entfernt hat, so erhält man sicher ein lokales und im Anschluß daran eventuell auch noch ein entsprechendes Drüsenrezidiv, wie aus fast allen unserer Fälle ersichtlich ist. Sehr schön geht dies aus dem außergewöhnlich langsam verlaufenden Fall IV hervor, der nach Exstirpation des Vestibulums und der kl. Labien ein Rezidiv an Clitoris und oberen Teil der gr. Labien bekam und, als auch dieses operativ beseitigt war, endlich an einem inoperablen Karzinom der unteren Vulvahälfte samt Damm und Rektum einging.

Besonders gefährlich sind in dieser Beziehung außer den schon angegebenen Clitoriskarzinomen, von denen Schleiff nur 2 Dauerheilungen erwähnt, die Karzinome in der Gegend der Kommissuren aus schon bekannten Gründen. Einen Typus dafür haben wir in Fall II, der, nachdem ein nur zweimarkstückgroßer Tumor auf der rechten Labie nahe der hinteren Kommissur beseitigt war, nach einem relativ langen Zwischenraum von 2 Jahren mit einem Rezidiv an gegenüberliegender Labie und Damm wiederkam.

Daß sich selbst bei Exstirpation der ganzen Vulva in den Wundwinkeln oft noch Rezidive bilden können, ersehen wir aus unseren operierten Periurethralkarzi-

nomen, bei denen meist ein genügend weites Operieren im Gesunden nicht möglich ist.

Von unseren Rezidivfällen sind acht bereits bei der ersten Wiedervorstellung, d. h. nach einem Zeitraum von einem Viertel- bis höchstens einem Jahr, inoperabel und kommen spätestens nach 1 Jahre, nur in einem Fall nach 2 Jahren, von der Operation ab ad exitum.

Dagegen nimmt Fall IV, wie erwähnt, einen besonders langsamen Verlauf und kommt trotz verschiedener Rezidive erst nach $13^1/_4$ Jahren zum Exitus.

Und Fall II bleibt sogar nach seiner zweiten (Rezidiv-)Operation vollkommen rezidivfrei, bis er $6^3/_4$ Jahre nach dem ersten Eingriff stirbt. Er kann also wohl als geheilt angesehen werden.

Außerdem haben wir noch 6 unter unseren Fällen, die bereits von der ersten Operation ab bis heute gesund und vollkommen rezidivfrei sind. Dazu gehört:

1. Fall XI, bei dem die Karzinomentwicklung an der Clitoris so im Anbeginn stand, daß selbst die Drüsenexstirpation beiderseits ungestraft übersehen werden durfte, von einer größeren Lokaloperation gar nicht zu reden. Er ist jetzt nach $5^1/_2$ Jahren noch vollkommen rezidivfrei.
2. Fall X, bei dem bereits die ganze linke Vulvahälfte von Clitoris bis Damm ergriffen war. Sie wurde mit beiderseitigen Leisten- und Schenkeldrüsen exstirpiert.

   Der Fall ist jetzt auch nahezu 5 Jahre rezidivfrei, was bei seiner bedeutenden Ausdehnung gewiß ein sehr gutes Resultat bedeutet.
3. Fall XII, bei dem die Exstirpation der ganzen Vulva wegen Erkrankung des l. gr. Labiums vorgenommen und auch l. Drüsen in Leiste und

Schenkelbeuge ausgeräumt wurden. Dieser Fall ist jetzt auch nach 5 Jahren noch vollkommen rezidivfrei.

4. Fall XIII, bei dem ebenfalls die ganze Vulva und l. Drüsen exstirpiert wurden und der jetzt nach 4 Jahren 8 Monaten noch vollkommen geheilt ist, obwohl damals beide gr. und kl. Labien, Clitoris und ein Teil des Beckenbindegewebes befallen war.
5. Fall XV, bei dem eine vollständige Exstirpation der Vulva und beider Drüsen wegen auf beide kl. Labien übergreifendem Clitoriskarzinom vorgenommen worden ist. Er ist seit $3^3/_4$ Jahren geheilt.
6. Fall XX, bei dem ebenfalls die ganze Vulva nebst beiden Leistendrüsen bei Erkrankung des l. gr. Labiums nahe der Commissura auterior weggenommen worden ist. Er ist jetzt $2^3/_4$ Jahre rezidivfrei.

Überblicken wir nun nochmals unseren prognostischen Befund in zusammenfassender Weise, so haben wir als absolutes Heilungsresultat momentan etwas mehr wie 28 %. Dieser ziemlich hohe Prozentsatz kann aber noch nicht als Dauerresultat bezeichnet werden, da nur 4 unserer Fälle eine Rezidivfreiheit von ungefähr 5 Jahren haben, ein Zeitraum, der von allen Autoren übereinstimmend mindestens für eine Dauerheilung beansprucht wird. Danach bestünde in unseren Fällen vorläufig nur ein Dauerresultat von etwas über 20 %.

Einen ähnlich hohen Prozentsatz hat nur noch Lutzemberger aufzuweisen.

Auch er schreibt diesen günstigen Fortschritt gegen früher, wo man allerhöchstens auf 10—11 % kam, besonders der sorgfältigen ausgedehnten Drüsenexstirpa-

tion bei selbst noch so harmlosen Fällen zu. Und in der Tat, seitdem die Hauptgefahr des Vulvakarzinoms in dem Drüsenrezidiv entdeckt ist und durch sorgfältigste Ausräumung auch der tiefer gelegenen Schenkeldrüsen bekämpft wird, haben wir, wenn auch nicht so deutlich wie beim Mammakarzinom, eine langsame Besserung der Karzinomprognose zu bemerken.

Wie wir dann ferner gerade aus der bei unseren jetzt noch rezidivfreien Fällen angewandten Operationstechnik ersehen, wurde in den vier jüngsten Fällen von uns stets auch die ganze Vulva nebst Clitoris und hinterer Kommissur tief exstirpiert und so das gesamte, von C. Bruhns so schön beschriebene, vulvare Lymphgefäßsystem in toto herausgenommen. Die Gefahr, daß dann vom Primärtumor in die Umgegend verschleppte Krebspartikelchen liegen bleiben und zu einem Rezidiv Anlaß geben, ist dann so gut wie vollständig ausgeschaltet.

Wenn Bruhns vorschlägt, die Exstirpation der ein- oder beiderseitigen Inguinaldrüsen ganz von der Lage des Primärtumors zur Medianlinie abhängig zu machen, so halte ich das bei der erwiesenen Bösartigkeit und Neigung zur Rezidivierung für nicht richtig. Wenn auch die verderbenbringenden Bruhnschen Anastomosen nicht immer vorkommen, so können wir doch in dem einzelnen Fall nicht entscheiden, ob sie vorhanden sind oder nicht und so dessen Verlauf nicht von vorneherein bestimmen.

Anderseits glaube ich aber, daß Stoeckel-Kiel mit seiner prinzipiellen Forderung, in jedem Falle, der überhaupt Aussicht auf Heilung bietet, bis an die äußersten, operativ angreifbaren Abdominaldrüsengruppen vorzudringen, doch zu weit geht und den Eingriff in den

meisten Fällen unnötig erschwert, zumal man bedenken muß, daß infolge der häufigen Jauchung des Primärtumors sowie der erschwerten Desinfektion und Reinhaltung des ganzen Operationsgebietes eine vollkommene Asepsis, besonders im postoperativen Wundverlauf, ziemlich ausgeschlossen ist.

Die Gefahr des Eingehens von Patientinnen an Peritonitis und Septikaemie, denen bei uns drei Frauen direkt zum Opfer gefallen sind, ist dann trotz unserer fortgeschrittenen Technik und Asepsis noch bedeutend vergrößert und steht in keinem Verhältnis zu dem doch sehr seltenen und späten Befallenwerden der eigentlichen Abdominaldrüsengruppen.

Sind aber wirklich einmal diese hochliegenden Drüsenstationen ergriffen, so ist das ganze, ausgedehnte Lymphgefäßsystem noch weniger wie beim fortgeschrittenen Uterus-Karzinom radikal zu exstirpieren. Mit andern Worten, der Fall ist dann eben inoperabel, und ein solch weit ausgedehnter Radikaleingriff stellt dann, ohne viel zu nützen, nur eine Belastung der Operationsstatistik dar.

Wie überall, so ist eben auch hier der goldene Mittelweg, weil nach den bisherigen Erfahrungen und auch unseren Resultaten sicherlich der zweckmäßigste, weitaus am meisten anzuraten.

Bezüglich der Operationstechnik möchte ich hier auf die Beschreibung derselben in Fall XII verweisen. Wie daraus ersichtlich, legt man zunächst mittels eines von Spina iliaca ant. sup. der einen nach der der anderen Seite ziehenden Schnittes beide Leisten- und Schenkelbeugen frei und exstirpiert von der Peripherie aus sämtliche vergrößerte und nicht vergrößerte Drüsen samt umgebenden Fettbindegewebe nebst Lymphsträngen, um

dann zum Schluß die Vulva in einem Stück zirkulär zu amputieren.

Nicht zu übersehen, weil sehr wichtig, ist stets die Drainage des Wundbetts (am besten in Knopflochform), da sonst Sekretverhaltung, Jauchung der Wunde und deren Folgen bis zur Septikaemie, wie die meisten unserer Fälle zeigen, unausbleiblich sind.

Bei inoperablen Fällen beschränkt man sich natürlich nur auf die palliative Therapie, wie teilweise Exstirpation, Exkochleation, Behandlung mit dem neuerdings wieder von den Amerikanern empfohlenen Azeton und sonstigen ätzenden Substanzen. Subjektiv auf die Patienten wirkt, wie wir an einigen unserer Fälle gesehen haben, ganz ausgezeichnet die Röntgentherapie. Ein Dauer-Erfolg ist davon freilich bis jetzt ebensowenig zu erhoffen wie von der Fulguration und andern neueren Karzinombehandlungsmethoden.

Um die Prognose endgültig noch mehr bessern und bei den meisten Fällen eine vollständige Heilung erzielen zu können, sind wir eben nach wie vor auf eine möglichst frühzeitige und auch möglichst radikale Operation in der besprochenen Weise angewiesen.

Das setzt aber wieder voraus, daß gerade die infolge Unsauberkeit und Gleichgültigkeit besonders prädisponierte Land- und Arbeiterbevölkerung — kein einziger unserer Fälle gehört den sogen. besseren Ständen an — durch Flugschriften und öffentliche Vorträge auf den ernsten Charakter dieses so harmlos beginnenden Leidens aufmerksam gemacht wird, dann daß aber auch anderseits die gesamte Ärztewelt in ihrer Praxis noch mehr wie bisher nach den ersten Anfängen dieser Erkrankung fahndet und jede auch nur suspekte Patientin sofort klinischer Behandlung überweist, alle bereits an-

geführten ätiologischen Momente wie Fluor etc. aber energisch bekämpft.

Nur dann wird sich die Sterblichkeitsziffer des Vulvakarzinoms gleich der des in der Ärzteschaft weitaus bekannteren Brustkrebses, mit dem es ja viele Ähnlichkeit aufweist, erfolgreich bekämpfen lassen.

Zum Schlusse betrachte ich es für meine Ehrenpflicht, meinem hochverehrten Lehrer, dem inzwischen nach Göttingen berufenen Herrn Professor Dr. Ph. Jung für die Überlassung der Arbeit, sowie dessen Nachfolger, Herrn Professor Dr. L. Seitz für die Übernahme des Referates ganz ergebenst zu danken.

# Literatur-Angaben.


1. Abadie-Montpellier, Leukoplasie vulvaire avec épithelioma du clitoris.
2. Aschenborn, Archiv für klinische Chirurgie 1880.
3. Behrend, a) Zur Kasuistik der Kankroide der äußeren Genitalien. J. D. Jena 1869.
   b) Zeitschrift für Geburtshilfe u. Gynäkologie 1882.
4. Bex, Leukoplasie et cancroide de la muqueuse vulvovaginale.
5. Birsch-Hirschfeld, Lehrbuch der patholog. Anatomie.
6. Björkquist, Über Karzinom der Clitoris. Mitteilungen aus der gyn. Klinik v. Prof. Dr. O. Engström. Ztrbl. für Gyn. Bd. XXVII.
7. Blümcke, Über maligne Tumoren der Vulva. J. A. Halle 1891.
8. Boyer, A., Le cancer primitiv de la vulve. J. A. Paris 1908.
9. Borst, Max, Die Lehre von den Geschwülsten, II. Bd.
10. Bruhns, C., Über die Lymphgefäße der weiblichen Genitalien nebst einigen Bemerkungen über die Topographie der Leistendrüsen. His' Archiv f. Anatomie u. Physiologie 1898.
11. Chassning A. de Borredon (Paris 08), Le Kraurosis vulvae et sa dégénérescence épithéliomateuse.
12. Dietzer, Über Karzinom der weiblichen Urethra. J. A. Berlin 1893.
13. Döderlein u. Krönig, Operative Gynäkologie 1907.
14. Eiselt, Prager Vierteljahresschrift Bd. 70, Jhrgg. 1861 u. 1862.
15. Eisenhart, Sitzungsbericht der Gesellschaft für Gynäkologie in München 1889.
16. Franke, Richard, Mikroskopische Untersuchungen über maligne Tumoren der Vulva und Vagina mit bes. Berücksichtigung des Karzinoms. J. A. Berlin 1908.
17. Fritsch, Krankheiten der Frauen.
18. Geist, J. A. Halle 1887.

19. Glitsch, R., Die Behandlung des Krebses mittels Fulguration, Sammelreferat. Monatsschrift f. Geb. u. Gyn. Bd. XXIX.
20. Gellhorn, G., St. Louis N. S. A., Über Acetonbehandlung des Krebses. Ztrlbl. für Gynäkol. 35.
21. Gärtner, Joh., Die Operation bei Karzinom der äußeren Genitalien des Weibes. J. A. Freiburg 1905.
22. Gönner, Ztschr. für Geburtshilfe u. Gynäkol. 1882, Bd. VIII.
23. Goldschmidt, Adolf, Über das Vulvakarzinom. J. A. Leipzig 1902.
24. Grünbaum, Die Prognose bei Operationen des Vulva-Karzinoms. Deutsche med. Wochenschrift 1906 Nr. 7.
25. Gurlt, Langenbecks Archiv XXV. 2.
26. Hellendahl, Über die blumenkohlähnlichen Tumoren der Vulva. Beitr. z. Geb. u. Gyn. Hegar 1904.
27. Hildebrandt, Die Krankheiten der äußeren weiblichen Genitalien.
28. Hofmeier, Verhandlungen der deutsch. Gesellschaft f. Gyn. IX.
29. Jayle et Bender, Paris, Kraurosis et Leukoplasie de la vulve. Revue de gynéc. 1910. Bd. IV. Nr. 6. Referat Zentr.-Bl. f. Gyn. 35.
30. Ingermann-Pamitin, A. J. A. Bern 1893.
31. Jung, Ätiologie der Kraurosis vulvae Ztschr. f. Geb. u. Gyn. Bd. 52, p. 13.
32. Honau, Jam. Henry, Über die Karzinome der Glandulae Bartholini. J. A. Berlin 97.
33. Kalle, Ernst, Ein Beitrag zur Kenntnis des primären Scheiden- und Vulvakarzinoms. J. A. Greifswald 1903.
34. Knoblank, Zentralblatt für Gynäkologie 1897, p. 247; auch Ztschr. f. Geb. u. Gyn. Bd. 36.
35. Koppert, Adam, Zur Kasuistik des Karzinoms der äußeren Genitalien des Weibes. J. A. Jena 1898.
36. Küstner, a) Zur Pathologie und Therapie des Vulva-Karzinoms. Ztschr. f. Geb. u. Gyn. Bd. VII. J. 1882.
b) Lehrbuch der Gynäkologie, 1908.
37. Lovrier, Ein Fall eines Clitoris- und Harnröhren-Karzinoms, Gyn. Sektion des kgl. ungar. Ärztevereins zu Budapest, Ztrbl. f. Gyn. Bd. XXII p. 82.
38. Lutzemberger, Carcinoma vulvae. J. A. München 1894.
39. Maaß, Über die Malignität der Karzinome u. Sarkome an den äußeren weiblichen Genitalien. J. A. Halle 1887.

40. Melchiori-Riberi, Schmidts Jahrbuch, Bd. 146 (Über Periurethralkrebs).
41. Mayer, Louis, a) Virchows Archiv, Bd. 35, Seite 538.
b) Beiträge zur Kenntnis der malignen Geschwulst der äußeren weibl. Genitalien, Monatsschr. f. Geb. Bd. 32 (J. 1868).
42. Martius, Pathologie und Therapie der Frauenkrankheiten.
43. Mertz, Paul, J. A. Breslau 1885.
44. Müller, Berliner kl. Wochenschrift 1881. 31.
45. Munk, Wilh., Über Pruritus vulvae mit Karzinom der Vulva. J. A. Erlangen 1898.
46. Orthmann, Zentralblatt f. Gyn. 1902. 1.
47. Partsch, Das Karzinom und seine operative Behandlung. Breslau 1884.
48. Petit, P., Vulva-Karzinome u. Vulvektomie.
49. Perruchet, Un cas de leukoplasie vulvovaginale, la gynaekologie 1904. 31.
50. Pozzi, Samuel, Lehrbuch d. chirurg u. op. Gynäkologie.
51. Rodler, Karl, Ein Fall von primärem, multipl. Karzinom des Magens und der Vulva. J. A. Erlangen 1904.
52. Rohleder, H. J. D. Greifswald 1894.
53. Richter, Fulguration im Dienst der Gynäkologie. Münch. med. W. 1910.
54. Rosenfeld, W., Kraurosis vulvae. Monatsschr. f. Geb. u. Gyn. Bd. XXVIII. 1908.
55. Ruge, Über Vulvaaffektionen und ihre gynäkolog. Bedeutung. Zeitschr. f. Geb. u. Gyn. 56.
56. Rupprecht, Zur operat. Behandlung d. Ca vulvae. Zentralbl. f. Gyn. 1886. 15.
57. Schleiff, Waldemar, Über Clitoris-Karzinom. J. A. Halle 1905.
58. Schmidlechner, Ca clitoridis. Arch. f. Gyn. Bd. 74 p. 189.
59. Schmidt, H. E., Röntgentherapie.
60. Schulze, Hermann, Über Ca vulvae und seine Prognose. J. A. Leipzig 1903.
61. Sand, Henry, Zur Kasuistik u. Ätiologie des primären Vulva-Karzinoms J. A. Kiel 1907.
62. Seitz, O., a) Gynäkolog. Gesellschaft München. Sitzung vom 27. VI. 1900.
b) Monatsschrift f. Geb. u. Gyn. 1902.

63. Sinn, J. A. Marburg 1890.
64. Sippel, Ein Fall von Clitoris-Ca. Monatsh. f. Gyn. Bd. 19. Heft 3.
65. Schwarz, Über die Erfolge von Radikaloperation der Vulva- und Vaginalkarzinome. J. A. Berlin 1893.
66. Schauta, Lehrbuch der gesamten Gynäkologie.
67. Stoeckel, a) Bericht über seine Erfahrungen beim Vulva-Karzinom in Sitzung des Ärzte-Vereins Marburg. Referat Münch. Med. Woch. 1910.
b) Wie lassen sich die Dauerresultate bei der Operation des Vulva-Karzinoms verbessern. Ztrlbl. f. Gyn. 34. 1912.
68. Veit, Handbuch der Gynäkologie 1911. III. 1.
69. Virchow, Zur Geschwulststatistik der Stadt Würzburg. Virchows Archiv Bd. 27.
70. Werthmann, Nik, Beitrag zur Pathologie und Therapie des Vulva- und Scheidenkarzinoms. Würzburg 1907.
71. West, Charles, Lehrbuch der Frauenkrankheiten.
72. Winiwarter, Beiträge zur Statistik des Karzinoms. 1878.
73. Zweifel, Krankheiten der äußeren weibl. Genitalien.

Die nicht aufgeführten Autoren sind aus den Angaben obiger Arbeiten zu entnehmen.

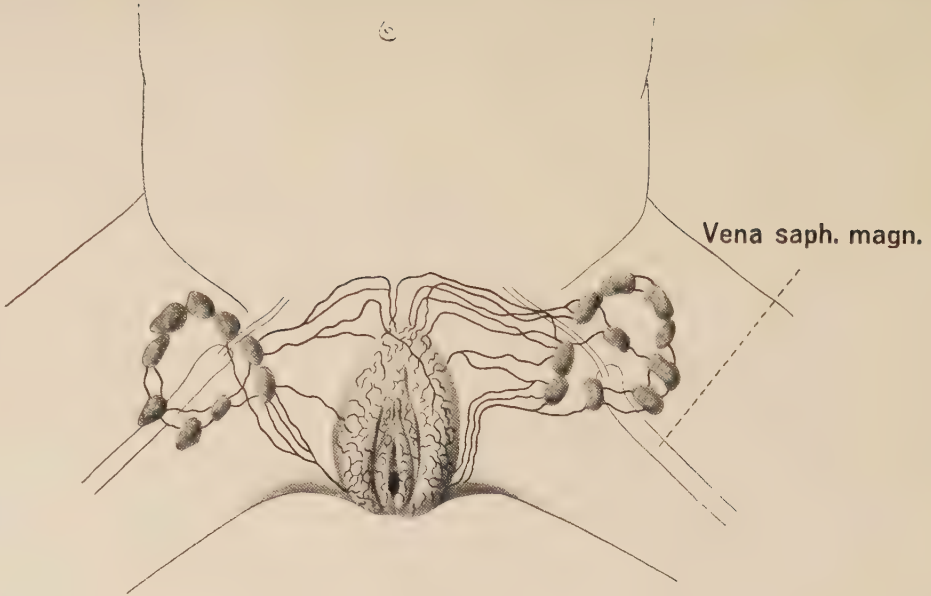
Vena saph. magn.

| Name, Stand, Alter | Anamnest. Dauer des Leidens | Behandlung vor Aufnahme in die Klinik | Eintritt in die Klinik | Sitz der Neubildung bei der Aufnahme | Verhalten der Drüsen | In der Erlanger Frauenklinik eingeschlagene Therapie | Status bei der Entlassung | Weiterer Krankheitsverlauf | Status praesens |
|---|---|---|---|---|---|---|---|---|---|
| 1. Sch. M., Bauersfrau 65 J. | Vor $^1/_2$ J. erbsgr. Geschwulst, seit $^1/_4$ J. Ulzeration. | Angabe darüber fehlt. | 6. V. 03 | R.gr. Lab. bis Sphinkt., Introit. und vord. Scheidengewölbe. | Rechts welschnufsgr., links haselnufsgrofs. | Totalexstirpation von Tumor und r. Leistendrüsen 8. V. 1903. | Primär geheilt, geht gegen Rat. | Bis Herbst 1903 anscheinend gesund gewesen, dann altes Leiden wieder eingestellt. † 12. XI. 1903 | † |
| 2. R. M., Heizersfrau 45 J. | Vor $^1/_2$ J. Auftreten von Bläschen an r. gr. Labie. | Angabe fehlt darüber. Pat. schiebt ihr Leiden auf Ausbleiben der Regel. | 3. IX. 03 | In r. Interlabialfalte neben Frenulum, 2 *M*-Stückgr., nicht ulzer. | In beiden Leisten derbe, vergrösserte Drüsen. | Exzision des Tumors u. der Drüsen .4. IX. 1903. | Ohne Zeichen v. Rezidiv. Sekund. Intensiv. d. Wundheilg. | Wiedereintritt 22. IX. 05 wegen eines seit 9 Wochen bemerkten Recidives auf l. gr. Labie u. Damm. Exzision v. Cancroid u. entzündlich vergr. Drüsen in beiden Leisten. Anfang Juli 1911 rezidivfrei an Lungentuberkulose gestorben. | † (a.Tbc.) |
| 3. O. M., Bauersfrau 49 J. | Seit $^1/_2$ J. Jucken, später Aufbrechen der Haut. | Hat verschiedene Ärzte ohne Erfolg konsultiert. | 26. X. 03 | Innenseite der l. gr. und kl. Labie, l. Scheidenwand. | Leistendrüsen beiderseits gering geschwellt. | Tiefe Exzision des Ulcus ohne Drüsenausräumung 28. X. 1903. | † 7. XI. 03 Septikaemie. | Hochgradige Jauchung der Vulvawunde, so dafs am dritten Tag alle Nähte durchschnitten. Am neunten Tag Zeichen von Peritonitis. | † |
| 4. M. M., Bauersfrau 56 J. | Seit $^1/_4$ Jahre heftiges Jucken. | Angabe darüber fehlt. | 6. XI. 89, zuletzt 11. XI. 03 | Gr. Labien atrophisch, kl. kraurotisch verändert. Um Clitoris kl. Ulzerationen. | Angabe darüber fehlt. | Exstirpation d. klinisch kraurosich veränd. Vulvateils. Mikroskop. Befund egrab ein im gesund. operiert. Plattenepith.-Ca | Geheilt. | 19. I. 92 Wegen zwei Rezidivknoten an Clitoris Exstirpation der oberen zwei Drittel der Vulva bis zur Mitte des Schambergs. Aug. 96 beide Inguinaldrüsen weg. Rezid. ausgeräumt. Nov. 1903 mit Röntgenstrahlen beh. weg. inop. Rezid. am unt. Vulvadrittel und After. † 6. II. 1904. | † |
| 5. Fr. J., Bauersfrau 68 J. | Mai 1902 vom Arzt inoperabl. Carc. festgestellt. | Angabe fehlt. | 3. XII. 03 | Ganze Vulva von Mons vener. bis After; Vord. Scheide; R gr. Lab. ist faustgr. Tum. | Beide Inguinaldrüs. wallnufsgr., derb. Mikr. Nekrose mit polymorph. Ca Zell. | Keine möglich, da Pat. moribund eingeliefert. Bereits am gleich. Abend. | † 3. XII. 03. | Autopsie ergab ausser dieser enormen catösen Entartung der Vulva noch Magenscirrhus mit diffuser Karzinose des Bauchfells, Tbc.-Bronchopneumonie u. Retroperitonealdrüsentuberculose. | † |
| 6. Z. M., Bauersfrau 55 J. | Seit 2 Mt. Blutabg. von einer in der Gegend d. Urethra sitzd. Geschwulst. | Keine; kommt, weil sie das Wasser nicht mehr halten kann. | 10. VIII. 04 | An Stelle d. Clitoris gr. catöse Neubildung, die die Urethra ob. u. zu beiden Seiten umgibt. | Keine Drüsenschwellungen nachweisbar (Bauchdecken sehr dick). | Abschälung d. Tumors von Harnröhre u. Auslösung aus d. Tiefe bis zur Symphyse. 17. VIII. 04. | † 21. VIII. 04 an Sepsis und Myodegener. cordis. | Autopsie ergab Krebsmetastasen in Leber und Pleura, Fettherz nebst Hypertrophie und Dilatation beider Herzhöhlen, Atheromatose der Aorta und Coronararterien. Lungen-Tbc. | † |
| 7. Sch. R., Bauersfrau 69 J. | Seit $^1/_2$ J. Brennen, vor 5 Wochen Blutung, seit 14 T. fleischwasserähnl. Flufs. | Keine, da Pat. ihr Leiden für Bruch hielt. | 28. XI. 04 | R. gr. u. kl. Labie, $^2/_3$ d. vord. u. r. Scheidenwd., wodurch Urethra umwallt; Tumorausläuf. i. Beck. | Beiderseits deutlich vergrösserte Inguinaldrüsen. | Über 1 Monat täglich mit Röntgen bestrahlt ohne Einwirkung auf Tumor. | Status idem. | Die am 8. XII. 04 entlassene Pat. ist am 14. IV. 05 ihrem Leiden erlegen. | † |
| 8. M. A., Bauerswe. 65 J. | Seit $^1/_4$ J. Verschlimmerg. des seit 10 J. weg. Diabetes best. Juckens, vor 6 Wch. kl. Warzen. | Angabe darüber fehlt. | 5. IV. 05 | Innenseite der l. gr. u. ehemal. kl. Labien bis zur Clitoris. In Höhe derselb. Leukoplaques auf r. gr. Labie. | R. keine Lymphdrüsen infiltriert, l. einige vergrösserte Drüsen. | Nach Verschorfung des Geschwürs Exzision des Tumors u. d. Leukopl., links Drüsenausräumg. 15. V. 1905. | Unt. septikäm. Erscheinungen nach starker Jauchung der Wunde. | Bereits 3 Tage nach Operation starkes Anschwellen der durch Naht geschlossenen Wunden. Nach Durchschneiden der Nähte über 3 Wochen stark jauchige Sekretion. Temperatur gesteigert, Puls klein. Verschlechterung des Allgemeinbefindens. Zuhause † 21. 5. 1905. | † |
| 9. Sch. M., Arbeitersfrau 67 J. | Seit längerer Zeit Brennen, seit $^5/_4$ J. starker Ausfluſs. | Vor $^5/_4$ J. üb. 9 Wch. i. Krankenh., wo z. Opt. gerat. worden. Trotzdem über 1 J. ohne ärztl. Behandl. | 23. XI. 05 | Ganze Vulva, bes. r. Hälfte u. l. kl. Labium, Urethra, welche kraterförmig, Blase u. Scheide. | Inguinaldrüsen beiderseits stark geschwellt. | Mehrmalige Ätzung mit Tinct. Jodi forrior. | Status idem. | Bereits am 2. XII. entlassen, zuhause † 7. III. 1906. | † |
| 10. F. K., Wechselwärtersfrau 45 J. | Seit $^1/_2$ J. Geschwür bemerkt, das nach weiteren 8 Tagen aufbrach. | Angabe fehlt darüber. | 29. I. 06 | L. gr. u. kl. Lab. v. Clitoris bis Damm u. hint. Commissur, seitl. bis aufst. Sitzbeinast, L. Parakolp., Beckenbod. | Inguinaldrüsen beiders., bes. l. geschw., sitzen d. gr. Gefäſsen hier fest auf. Cat. Degen. | Umschneidung u. Excision im gesunden. Ausräumung v. Leisten- u. Schenkeldr. auf d. l. Seite. | Nach starker Eiterung mit 2 *M*-Stück gr. Wunde entlass. | Die Wiedervorstellung am 24. IV. 06 sowie die Nachuntersuchung durch den Hausarzt Ende Januar 1910 und 10. X. 1911 ergaben vollkommene Rezidivfreiheit der Patientin. | Geheilt |
| 11. H. M., Steinhauersfrau 68 J. | Seit $^1/_4$ J. Brennen, bes. b. Urinieren. | Angabe fehlt. Pat. schob ihr Leiden auf Erkältung. | 7. III. 06 | Gegend d. Clitoris geschwollen u. ulzeriert. | Angabe fehlt Vermutlich keine Schwellung. | Umschneiden u. Herauspräparieren bis in Schwellkörper d. Clitoris. | Geheilt (per primam). | Wie die am 16. X. 11 vorgenommene Untersuchung durch den Hausarzt ergab, ist Pat. bis jetzt vollkommen rezidivfrei. | Geheilt |
| 12. Sch. E., Bauersfrau 52 J. | Seit 7—8 Monaten kl. harter Knoten, der vor einigen Wochen aufbrach. | Pat. ging erst einen Tag vor Aufn. zum Arzt, da sie wegen krank. Verwandten nicht eher konnte. | 22. XI. 06 | L. g. Lab. z. *♂*-Stückgr. Ulcus und erbsengr. Papillom. An kl Lab., Clitoris u. Introitus Leukaplakien. | Drüsen i. l. Leisten- und Schenkelbeuge deutl. geschwellt. (Keine catöse Degeneration.) | Exstirpat. d. g. Vulva samt Indroitus u. Clitoris bis Bulbus vestibuli. Ausräumung d. l. Drüsen. | Geheilt (per granulat.) | Bei der Wiedervorstellung Ende Februar 1910 und bei der am 6. X 11 erfolgten Nachuntersuchung durch den Hausarzt keine Spur von Rezidiv festzustellen, obwohl infolge einer leichten Urethral-Inkontinenz ständig Rhagaden, Furunkel und Eiterpusteln bestehen. | Geheilt |
| 13. F. M., Krämersfrau 52 J. | Seit 10 Mt. kl. wunde Stelle an l. Schamlippe, die bald gröſser wurde. | A. Rat v. Hebamme Ausspülg. u. Zinksalbe, auf Anordn. des Arztes Höllensteinätzungen. | 27. IV. 07 | Talergrofses Ulcus an Innenfl. d. l. gr. Lab. Leukoplak. an Innenfl. d. r. gr. Lab. u. Clitoris. | Leistendrüs. nicht wesentl. vergröfs., links druckempfindlich. | Exstirpatio vulvae mit Ausräumung d. l. Drüsen. | In r. Leiste einige vergröfs. Drüs. fühlbar. Heilung per secund. | Wiedervorstellung Anfang März 1910 ergab vollkommene Rezidivfreiheit. Wie Frau am 21. IX. 11 mitteilt, ist sie auch jetzt noch vollständig gesund und beschwerdefrei. | Geheilt |
| 14. Sch. A., Bauersfrau 48 J. | Seit $^1/_4$ J. Abgang von fleischwasserähnl. Flüssigkeit. | Pat. konsultierte Arzt vor einigen Tagen wegen des Ausflusses. | 26. IX. 07 | Hühnereigr. Tumor d. Clitoris, der die r. kl. Labie ganz, l. z. T. ersetzt hat u. auch auf Urethralmünd übergreift. | Inguinaldrüsen beiderseits, besonders rechts geschwollen. | Tumor ringförmig umschnitten u. exstirpiert, auch ein Teil der Harnröhre. Beiderseits Drüsen ausgeräumt. | Continentia urethrae intakt. Heilung per secund. | Wiedereintritt 9. I. 08. Die r. Leiste und r. gr. Labie zeigen faustdick derbe Anschwellungen, die fest mit Becken verwachsen. Auch l. gr. Schamlippe catös infiltriert. Bis zur Entlassung am 18. I. Röntgenstrahlentherapie. Zuhause am 23. II. 1908 † | † |
| 15. Pr. B., Bauersfrau 44 J. | Das lange bestehende Jucken im letzten Jahre verschlimmert. | Vor 4 J. wegen stinkend. Fluor u. unregelmäfs. Blutungen behandelt. | 23. I. 08 | Clitoris und beide kleine Labien. | In beiden Leisten derbe, miteinander verbackene Drüsen. | Exstirpatio vulvae totalis et glandul inguin. lat. utriusque. | Geheilt nach eitr. Sekretion der Leistenwunde. | Bei Wiedervorstellung Anfang März 1910 vollkommen rezidivfrei. Auch rechtseitige Spitzentbc. ausgeheilt. 22. IX. 11 teilt Pat. mit, dafs sie auch weiterhin vollkommen gesund geblieben. | Geheilt |
| 16. P. B., Bauersfrau 50 J. | Anfang d. J. 1908 schon früher bestehenden Beschw. wieder stärker, Geschwulst gröſser. | 1902 u. 1908 wegen ‚Spitzenkondylom.' operiert. Konsult. später Bader, der sie hierher schickte. | 13. IV. 08 | Clitoris, Urethralmündung, l. gr. u kl. Lab., hint. Commissur, unt. Teil der r. gr. Lab. | Inguinaldrüsen nicht wesentlich geschwellt. | Totalexstirpat. d. ganzen Vulva u. Clitoris. Resektion der Urethra. Ausräumung v. Leistendrüs. unterbl. weg. Schwäche. | Heilg. per granulat. Kein Rezidiv. Vollständige Urininkontinenz. | 19. VI. 08 erfolgloser Versuch einer Plastik der breit klaffenden Urethralmündung. 15. X. 08 Exstirpation eines Rezidivs am r. hint. Vulvaende (übergreifd. auf Scheide u. Rectum). 8mal Röntgenbestrahlung, zumal da oberhalb Urethra noch f. Ca suspekte Stelle. Zuhause 30. XII. 1908 † | † |
| 17. R. S., Privatiersfrau 67 J. | Seit $^1/_4$ J. leichte Beschwerden beim Wasserlassen und Sitzen. | 1896 u. 1901 wegen gutart. papullärer Exkreszenzen an Urethralmündung operiert. | 22. V. 08 | Links unterh. u. neben Urethralmündung pflaumengr. Knoten. Ganze Urethra und Blasenhals infiltriert. | L. Leistendrüsen geringgradig geschwellt. | Excochleat u. Verschorfg. d. Tumors. 6 Röntgenbestrahlungen (je 10 Min.) Kleiensitzbäder. | Subjektiv wesentlich gebess. Status idem. | 16. XI. 08 weitere 10 Röntgenbestrahlungen. Juni 1909 Anlegung einer Blasenfistel wegen catös. Verschlufs der Urethra. März 1910 ganzes kl. Becken bis zur Leistenbeuge einziges catöses Infiltrat. Ende April 1910 auch Blase teilweise catös. 25. X. 10 Exitus an Urämie infolge catösen Uretherenverschlusses. | † |
| 18. K. M., Kirchnersfrau 57 J. | Vor $1^1/_2$ J. zuerst erbsen-, dann allmählich kirschgr. Knötchen. | Vor $^1/_2$ J. durch Arzt mit Salbe behandelt. | 3. VI. 08 | Links am Damm bis z. Vulvamitte. An unterst. Stelle Überschreiten d. Mittellinie. Vorn um Clit. kl. Epitheldefekte. | Nur in l. Leistenbeuge derb infiltr. Drüsen. | Totalexstirpation von Vulva u. Clitoris sowie der l. Leisten- und Schenkeldrüsen. | Heilg. per granulat. Am unt. Winkel der Vulvanarbe Resistenz. | 10. Mai 1909 an Ca-Metastasen †. Solche zunächst am unteren Winkel der Vulva, dann später auch am oberen Winkel u. zogen dann subkutan und in d. Cutis zur l. Inguinalbeuge u. z. Oberschenkel, der immer ödematöser und dicker wurde | † |
| 19. H. M., Gastwirtsfrau 66 J. | Seit $^1/_4$ J. ständig Brennen u. seitdem auch Schwellung | Angabe fehlt darüber. Anscheinend keine Behandlung. | 14. XII. 08 | An Stelle d. Clitoris u. in Mitte der l. gr. Lab. je *♂*-Stückgr. Ulcus. L. neb. Kitzler erbsengr., exulzeriertes Gebilde. | Drüsen weg. Fett nicht deutlich fühlbar, anscheinend nur links vergröfs. | Ausräum. d. beid. Leist Zahlr kl. nicht catös erscheinende Drüsen. Exstirp. d: g. Vulva nebst gr. Teil d. Mons veneris. | Primär-Heilg. Ohne Anzeich. eines Rezidives. | Wiederaufnahme 9. XII. 09. In l. Leiste wallnufsgr. wenig verschiebl. Drüse; ganze r. Inguinalgegend ausgefüllt von derben harten unbeweglichen Drüsen. In Inguinalnarbe für Erbse durchg. Loch. Ausschabung der Fistel. Vulva rezidivfrei. Zuhause † 22. IV. 1910. | † |
| 20. K. K., Sägersfrau 63 J. | Seit 1 J. starkes Brennen, vor $^1/_2$ J. Bildung eines Geschwürs. | Auf Anraten der Hebamme u. Anordnung d. Arztes Einreiben m. Salbe, feuchte Umschläge. | 23. I 09 | An l. gr. Lab. etwas unterh. vord Commissur *M*-Stückgr. Ulcus. | Inguinaldrüsen l. etwas geschwellt. | Ausräumung d beiderseitig. Inguinalfett. samt Drüsen (l. gröfserer, r. 2 kl Knoten). Exstirpat. der g. Vulva. | Nach langdauernder eitr. Sekretion geheilt. | Wiedervorstellung Mitte März 1910 ergibt vollkommene Rezidivfreiheit. Am 21. IX. 11 teilt Pat. mit, dafs sie immer noch vollkommen gesund sei und dafs keinerlei Anzeichen einer neuen Geschwulst zu sehen seien. | Geheilt |
| 21. H. S., Händlerswe. 59 J. | Seit 1 J. mufs Pat. häufiger wie früher Wasser lassen. | Keine. Pat. suchte erst kürzl. d. Arzt auf, der sie sofort hierher schickte. | 1. III. 09 | Ganze Urethra, und periurethrales Gewebe. An Urethralmündung *M*-Stückgr. Ulcus, d. auf l. kl. Lab. übergeht. | Leistendrüsen beiders. bis Wallnufsgröfse geschw. | Ausräum. d beiders. Inguinal-Fettdrüsengeweb. Exstirp. des die Urethra umgeb. Ca mit Resektion d. g. Urethra bis Sphinkt. | Nach stark eitr. Sekretion Heilung per granul. Teilweise Inkontinenz. | Wiedervorstellung Mitte März 1910. Seit 8 Wochen drei mit Schambein verwachsene Rezidivknoten links neben Urethra. Nachts kann Wasser höchstens 2, tags 3—4 Stunden gehalten werden. Erst nach langem Leiden (Übergriff auf Scheide) † 24. IV. 1911. | † |
| 22. N. M., Drechslersfrau 79 J. | Seit läng. Brennen, s. $^1/_2$ J. Abg. von Blut, seit $^1/_4$ J. Bemerken einer Geschwulst. | Ging nicht z. Arzt, weil sie (obwohl früher Hebam.) ihr Leiden für Gebärmuttervorfall hielt. | 1. IX. 09 | Clitoris, g. Innenseite d. r. kl. u. d. ob Teil v. l. kl. Lab., Umgebung d. Urethra, g. Harnröhre u. teilweise Blase. | Leistendrüsen beiderseits stark geschwellt. | Totalexstirpat. v. Vulva u. Clitoris. Resektion v. Urethra mit Erhaltung d. Sphinkters Viermal Röntgenbestrahlung. | Prim. Heilung. Vollk. Kontinenz. Ausgezeichnetes Wohlbefinden. | Tumor war wegen Schwere des Eingriffs (Blasenresektion und beiderseitige Drüsenausräumung) bei Alter der Pat. nicht radikal entfernt worden. Pat. angebl. an Herzwassersucht † 17. XII. 1909. | † |
| 23. Z. B., Brauersfrau 52 J. | Vor $1^1/_2$ J. Bemerken einer kl. Geschwulst an l kl. Schamlippe, s. $^1/_4$ J. eine in l. Leistenbeuge. | 20. XI. 08 Exstirp. d. kl Lab. weg. bohnengr. Epitheliom. Später nicht mehr z. Arzt aus Schamgefühl. | 7. IX. 09 | Nur breite, weiss aussehende Narben an Stelle der kl. Labien. | In l. Leistenbeuge hühnereigr Geschwulst, d. tlw. abszediert scheint. Rechts Drüsen bohnengrofs, auch im Septum rectovagin. eine solche. | Stumpfe Auslösung sämtlicher Drüsen, wobei l. ganz in Tumormassen eingebettete V. femoralis unterbund. werden mufs. 11. IX. 1909. | Gangrän des l. Unt-Schenkels. Jauchung der Leistenwunde. | Linkes Bein zeigt bereits am Tag der Operation Blaufärbung, ist am 16. IX. von Unterschenkelmitte ab kalt; am 20. IX. wird Pat. zur Amputation in chirurg. Klinik verlegt, da sept. Erscheinungen zunehmen. Zuhause der Sepsis erlegen. † 17. X. 1909. | † |
| 24. E. M., Bauersfrau 46 J. | Seit 1 J. Brennen und Ausfluſs. | 9. X. 09 Exstirpat. d. g. l. gr. Lab. u. l. Leistendrüsen weg. cat. Degeneration. | 9. XII. 09 | An Stelle d. l. gr. Lab. Narbe, d. von mehreren bis zu 2 kirschkerngr. Knötchen besetzt. | In r. Leistenbeuge Anzahl geschwellt. Lymphknoten, unt. l. Inguinalnarbe keine Drüsen. | Täglich Kleiensitzbäder, jeden zweiten Tag Röntgenbestrahlung (weiche Röhre). | Ca-Knötchen gewachsen bis Pflaumengröfse | Entlassen am 11. I. 10; bis Mitte Februar Befund gleich geblieben, darnach rasch diffuse Karzinose der Vulva u. Leisten. Zu Hause † 4. VII. 1910. | † |

# Lebenslauf.

Geboren wurde ich am 17. Juli 1887 zu Ingolstadt in Oberbayern als Sohn des Herrn Andreas Backer und seiner Ehefrau Marie, geb. Schmidt, und bin bayerischer Staatsangehörigkeit.

Das Reifezeugnis erwarb ich mir 1905 am humanistischen Gymnasium zu Erlangen. Im Oktober des gleichen Jahres bezog ich hier auch die Universität, der ich bis zu meinem Studienschluß treu blieb.

Nachdem ich Ostern 1908 die ärztliche Vorprüfung abgelegt hatte, leistete ich von 1. April bis 1. Oktober desselben Jahres beim 19. Inf.-Rgmt. mein erstes Militärhalbjahr ab.

Nach weiteren vier Semestern unterzog ich mich im Herbst d. J. 1910 dem medizinischen Staatsexamen, mit welchem ich Anfang Dezember fertig wurde.

Bis Ende Juni 1911 war ich dann unter Professor Dr. Hoppe-Seyler an den städt. Krankenanstalten zu Kiel als Medizinalpraktikant tätig; das zweite Hälfte meines prakt. Jahres verbrachte ich bei Geh. Rat Garrè an der chirurg. Univ.-Klinik zu Bonn.